

Aus der Klinik für Orthopädie

der Universität zu Lübeck

Direktor: Prof. Dr. med. M. Russlies

in Zusammenarbeit mit

dem Klinikum Neustadt

Klinik für Orthopädie

Direktor: Prof. MUDr. (Univ. Brno) Pavel Dufek

**Nachuntersuchungsergebnisse und  
Patientenzufriedenheit bei Patienten mit  
vollständiger Schulterreckgelenksprengung (Tossy III)  
nach Operation unter Einsatz einer PDS-Kordel**

Inauguraldissertation

zur

Erlangung der Doktorwürde

der Universität zu Lübeck

- Aus der Medizinischen Fakultät -

vorgelegt von

Frank Thormählen

aus Flensburg

Lübeck 2007

1. Berichterstatter: Prof. MUDr. (Univ. Brno) Pavel Dufek

2. Berichterstatter: Priv.-Doz. Dr. med. Hergo Schmidt

Tag der mündlichen Prüfung: 11.06.2008

zum Druck genehmigt. Lübeck, den 11.06.2008

gez. Prof. Dr. med. Werner Solbach

- Dekan der Medizinischen Fakultät -

## Inhaltsverzeichnis

<b>1. Einleitung und Fragestellung</b> .....	<b>5</b>
1.1. Anatomie .....	6
1.2. Funktion und Mechanik .....	7
1.3. Pathologie .....	9
1.4. Einteilung der Verrenkungen des Acromioclaviculargelenks nach Tossy und Rockwood .....	10
1.5. Symptome und Diagnostik .....	17
1.6. Indikation zur Operation .....	17
1.7. Operative Behandlungsmethoden .....	19
1.7.1 Fixation im Akromioclaviculargelenk .....	19
1.7.2. Rekonstruktion der coracoclaviculären Verbindungen .....	20
1.7.3. Kombination aus Rekonstruktion der coracoclaviculären Verbindungen und transartikulärer Fixation .....	21
1.7.4. Resektion des lateralen Claviculaendes .....	22
1.8. Komplikationen und Spätfolgen .....	22
1.9. Fragestellung .....	23
<b>2. Patienten, Material und Methoden</b> .....	<b>24</b>
2.1. Patientenkollektiv .....	24
2.2. Rekonstruktionsmaterialien .....	24
2.3. Operatives Vorgehen .....	25
2.4. Postoperative Behandlung .....	26
2.5. Follow up .....	26
2.5.1. Fragebogen zur subjektiven Zufriedenheit .....	27
2.5.2. Klinische Nachuntersuchung .....	28
2.5.3. Radiologische Nachuntersuchung .....	28

<b>3. Ergebnisse</b>	<b>30</b>
3.1. Überprüfung der Funktion	30
3.1.1. Bewegungseinschränkungen	30
3.1.2. Bewegungen im Alltag	32
3.1.3. Einfluss von Händigkeit, Geschlecht und Alter	33
3.1.4. Kraft und Schmerzen	33
3.2. Radiologische Nachuntersuchung	34
3.3. Ausfallzeiten, Berufs- und Sportunfähigkeit	36
3.4. Kosmetisches Ergebnis	36
3.5. Patientenzufriedenheit	38
<b>4. Diskussion</b>	<b>41</b>
4.1. Funktionsergebnis: Bewegungsumfang und Kraft	42
4.2. Stufenbildung, Arthrose und Bandverkalkungen	44
4.3. Arbeits- und Sportunfähigkeit	45
4.4. Patientenzufriedenheit	46
4.5. Ausblick	48
<b>5. Zusammenfassung</b>	<b>50</b>
<b>6. Literatur</b>	<b>52</b>
<b>7. Anhänge</b>	<b>63</b>
<b>8. Danksagung</b>	<b>64</b>
<b>9. Lebenslauf</b>	<b>66</b>

## 1. Einleitung und Fragestellung

Die obere Extremität zeichnet sich durch eine große Beweglichkeit im Bereich der Schulter bei gleichzeitiger hoher Stabilität aus. Für beide Eigenschaften ist die Kombination des Oberarmkugelgelenks mit dem sehr beweglichen Schultergürtel verantwortlich. Die Stabilität wird dabei durch die Muskulatur des Schultergürtels erreicht, die vor allem das Schulterblatt (Scapula) auf dem Thorax sowohl bewegt als auch fixiert. Die einzige gelenkige Verbindung des Schulterblatts zum Rumpf ist das Schulterreckgelenk zwischen der Schulterhöhe (Acromion) und dem Schlüsselbein (Clavicula). Daraus ergibt sich die wichtige Funktion dieses Acromioclaviculargelenks für die Mechanik und Stabilität des Schultergürtels. Eine traumatische Schädigung des Acromioclaviculargelenks wirkt sich entsprechend sehr ungünstig auf die Funktion der oberen Extremität aus.

Die Anzahl der Luxationen im Acromioclaviculargelenk hat in den letzten Jahren zugenommen, was u.a. sowohl auf die Zunahme des Straßenverkehrs und dem damit verbundenen Anstieg der Unfallhäufigkeit, als auch auf die Zunahme von bestimmten Freizeitaktivitäten mit entsprechendem Verletzungsrisiko zurückgeführt wird (Seitz et al. 1972, Ciullo and Stevens 1989, Kocher and Feagin 1996, Dick et al. 2007, Headey et al. 2007). Dabei können sowohl direkte Gewalteinwirkungen auf das Acromioclaviculargelenk als auch indirekte Gewalteinwirkungen wie Sturz auf den Ellenbogen oder auf den gestreckten Arm Luxationen im Schulterreckgelenk verursachen (Rehn und Thelen 1975, Hörster und Hierholzer 1978, Stock und Friese 1980, Kocher and Feagin 1996, Bönisch et al. 2001).

Die Diagnose einer Schulterreckgelenksprengung ist in der Regel schon aus der Anamnese und dem klinischen Befund zu stellen (Armbrecht und Graudins 1990), da die Symptomatik und das klinische Bild eindeutig sind. Röntgenaufnahmen bestätigen dann die Verdachtsdiagnose (Nguyen et al. 1991). So eindeutig oft die Diagnose zu stellen ist, so kontrovers werden die Behandlungsmöglichkeiten diskutiert. Über die grundsätzliche Frage der konservativen Behandlung oder chirurgischen Rekonstruktion des Gelenks hinaus, gibt es eine Vielzahl von Behandlungsmethoden, besonders im chirurgischen Bereich.

Diese therapeutische Vielfalt entspringt vor allem der Unvereinbarkeit zweier Forderungen an die Behandlung: auf der einen Seite soll die Behandlung gewährleisten, dass die geschädigten Strukturen soweit stabilisiert und ruhig gestellt bzw. geschont werden, dass eine Ausheilung der Dehnungen und Rupturen möglich ist, auf der anderen Seite führt jede zu ausgedehnte Ruhigstellung zu einem Beweglichkeitsverlust im betroffenen Gelenk, im Extremfall zur Steifheit (Armbrrecht und Graudins 1990).

Die verschiedenen derzeitigen Therapieoptionen berücksichtigen diese Forderungen in unterschiedlicher Weise. Eine Bewertung kann nur über das Ergebnis der wiedergewonnenen Funktionalität und der möglichst weitgehenden Schmerzfreiheit der Patienten vorgenommen werden. Die vorliegende Arbeit basiert auf den Nachuntersuchungsergebnissen von 64 Patienten, die mit einer vollständigen Schulterreckgelenksprengung (Tossy III) zur Behandlung kamen und eine Rekonstruktion des Gelenks unter Verwendung einer PDS-Kordel erfuhren.

### **1.1. Anatomie**

Die obere Extremität ist durch das Schlüsselbein und dessen Gelenke, dem Acromioclaviculargelenk und dem Sternoclaviculargelenk, mit dem Brustkorb verbunden. Das Acromioclaviculargelenk ist eine straffe Verbindung zwischen Schlüsselbein und Schulterblatt, wobei die Gelenkkapsel vor allem durch das Ligamentum acromioclaviculare verstärkt wird. Die Gelenkflächen dieser Diarthrose sind kaum gewölbt. Die Facies articularis acromialis ist am Acromion plan oder leicht konkav geformt, an der Clavicula kann die Fläche leicht konvex sein. Häufig ist ein faserknorpeliger Discus articularis vorhanden, doch die Gelenkhöhle wird vom Discus selten komplett zweigeteilt (Frick et al. 1992).

Die zweite feste Verbindung zwischen der Clavicula und der Scapula wird durch das Ligamentum coracoclaviculare gebildet, welches sich zwischen dem Processus coracoideus und der Clavicula ausspannt. Es wird unterteilt in das mediodorsal liegende Ligamentum conoideum und das lateroventral liegende Ligamentum trapezoideum. Diese Verbindung stellt somit eine Syndesmose dar. Bei kurzen Bandabschnitten ist ein Schleimbeutel zwischen beiden Anteilen gelagert.

Zwischen dem Processus coracoideus und dem Acromion verläuft das Ligamentum coracoacromiale (Frick et al. 1992). Es bildet das Dach des Schultergelenks. Abbildung 1 zeigt schematisch die anatomischen Verhältnisse.

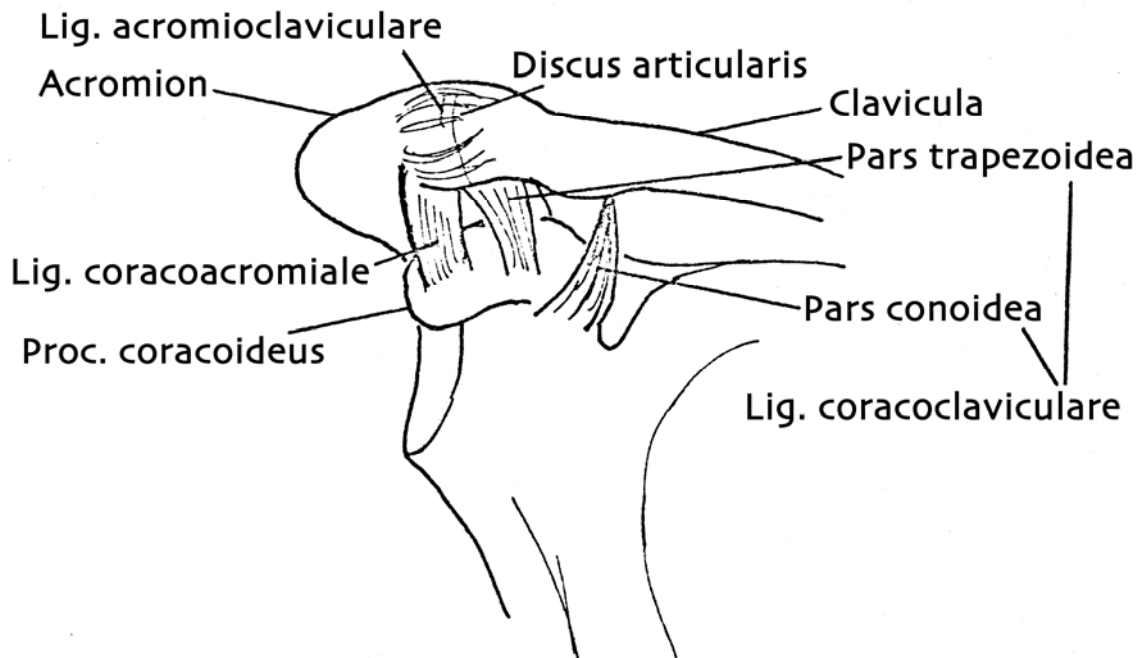


Abb. 1: Anatomie des Schultergelenks (nach Mahlfeld 1986)

## 1.2. Funktion und Mechanik

Das Schultergelenk ist ein Kugelgelenk, welches durch die Kapsel und das Ligamentum coracoclaviculare stabilisiert wird. Es hat gemäß der Kugelgelenkcharakteristik 3 Grade der Bewegungsfreiheit (Frick et al. 1992):

- in der Frontalebene beim seitlichen Anheben des Armes, wobei sich der Angulus inferior scapulae nach außen bewegt,
- in der Sagalebene beim Vorwärtsschwenken des Arms, wobei sich das Schulterblatt entlang dem Brustkorb verschiebt oder das Schulterblatt sich vom Brustkorb abhebt (Scapula alata) und
- in der Horizontalebene bei Pendelbewegungen des Arms, wobei es zu einer Drehbewegung im Acromioclaviculargelenk um die Längsachse des Schlüsselbeins kommt.

Die Hauptbewegungsachse des Acromioclaviculargelenkes liegt axial mit einem Rotationsausmaß von ca. 40-50°. Diese Rotationsbewegung ist für einen ungestörten Bewegungsablauf der Schulter von wesentlicher Bedeutung (Rockwood 1984, Riedl und Genelin 1992).

Das Ligamentum acromioclaviculare wird durch das Gewicht des Armes und bei Belastung nur auf Scherung beansprucht. Das coracoclaviculäre Band hingegen wird allein auf Zug beansprucht und gibt dem Gelenk eine starke Führung und hat neben der Gelenkverstärkung eine wesentliche Haltefunktion des Armes. Dieses Band begrenzt die Flügel- und Horizontalbewegung des Schulterblattes (Fick 1911). Neben diesen Bändern sorgt die Fixierung durch den Musculus trapezius und durch den Musculus deltoideus für die Stabilität im Acromioclaviculargelenk. Auch der Musculus subclavius, dessen Ursprung zwischen den Ansätzen des Ligamentum coracoclaviculare zu finden ist, trägt zu dieser Stabilität bei.

Die ligamentäre Belastbarkeit des Schultergelenks in Bezug auf seinen Bandapparat wird unterschiedlich angegeben. Während Untersuchungen von Watkins (1925) ergeben haben, dass die Belastbarkeit des Ligamentum acromioclaviculare 40 kp und die des Ligamentum coracoclaviculare bei bis zu 80 kp liegt, findet Tiedke et. al (1983) Mittelwerte von jeweils 104 kp für die Reißfestigkeit der beiden Gelenke. Er weist darauf hin, dass für die Reißfestigkeit sowohl Alter als auch Geschlecht, betroffene Seite und das Körpergewicht eine Rolle spielt. In vivo kann der Schultergürtel stärker belastet werden, da neben den Bändern auch die Muskeln des Schultergürtels, beim Acromioclaviculargelenk insbesondere der Musculus coracobrachialis und das Caput breve des Musculus biceps, die einwirkenden Kräfte abfangen.

Durch seine Verschieblichkeit gegenüber dem Rumpf ermöglicht der funktionelle Verbund des Schultergürtels eine deutliche Vergrößerung des Bewegungsumfanges der oberen Extremität. So ist z.B. ohne Bewegung des Schulterblatts ein seitliches Anheben des Arms über die Horizontale hinaus unmöglich. Eine Verletzung des Schultergürtels wirkt sich daher ungünstig auf die Funktion des Arms aus. Dementsprechend ist bei der Therapie einer Luxation im Acromioclaviculargelenk nicht nur darauf zu achten, die Kontur der Schulter aus kosmetischer Indikation zu rekonstruieren, sondern vor allem den Bewegungsumfang der oberen Extremität möglichst weitgehend wieder herzustellen.



### 1.3. Pathologie

Schultereckgelenkverrenkungen machen etwa 4 % aller Luxationen aus (Schneppendahl und Ludolph 1987, Riedl und Genelin 1991, Rehn und Thelen 1992) und zählen damit zu den selteneren Verletzungen. Als Verrenkung im Schultereckgelenk wird die Dislokation der Clavicula gegenüber dem Schulterblatt bezeichnet, wobei die Clavicula in verschiedene Richtungen dislozieren kann. Der Sturz auf den adduzierten Arm stellt den häufigsten Unfallmechanismus dar (Mayr et al. 1999). Dabei ist nach entsprechender Gewalteinwirkung der Bandapparat angerissen oder komplett zerrissen. Man unterscheidet 4 Typen der Verrenkungen im Acromioclaviculargelenk:

- die subacromiale Verrenkung
- die subcoracoidale Verrenkung
- die supraspinale Verrenkung
- die supraacromiale Verrenkung.

Am häufigsten kommt die supraacromiale Verrenkung vor. Bei dieser Form schiebt sich das laterale Claviculaende über das Acromion. Dies wird dadurch begünstigt, dass das laterale Ende der Clavicula gegenüber dem Acromion etwas höher steht. Der Musculus trapezius, der an der Clavicula inseriert, zieht die Clavicula kranialwärts, während andererseits die Schwerkraft den Schultergürtel nach unten zieht. Die Scapula wird dabei nach medial verlagert und um ihre Längsachse gedreht. Dadurch wird eine Verkürzung der verletzten Schulter sichtbar.

Abhängig von der Intensität des Traumas kommt es in der Regel zunächst zu einer Ruptur des Ligamentum acromioclaviculare durch direkte oder indirekte Krafteinwirkung auf die Clavicula. Daraus entsteht eine Subluxation mit Verschiebung der Clavicula nach kranial meist um eine halbe Schaftbreite. In einigen Fällen ist die Luxation ausgeprägter. So konnten Rosenorn und Pedersen (1974) experimentell zeigen, dass bei Ruptur des Ligamentum acromioclaviculare eine Dislokation der Clavicula um eine volle Schaftbreite auftreten kann. Demnach kann eine komplette Luxation auch vorliegen, wenn nur das Ligamentum acromioclaviculare zerrissen ist.

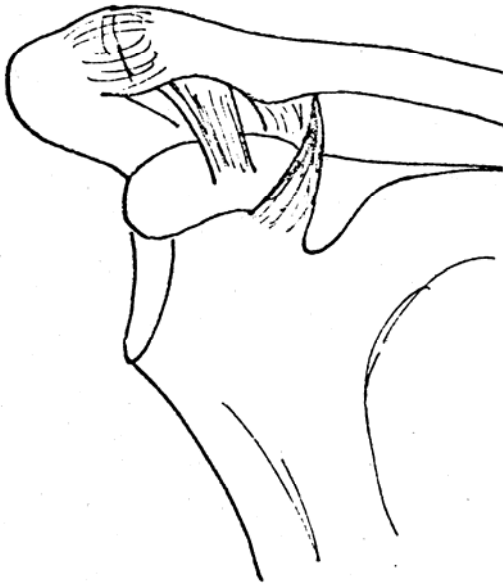
Ist die Intensität der Gewalteinwirkung höher, so rupturiert zusätzlich das Ligamentum coracoclaviculare. Dadurch nimmt die Dislokation der Clavicula zu und es entstehen Einrisse an den Ansätzen des Musculus trapezius und des Musculus deltoideus. Eine zusätzliche Ruptur des Ligamentum coracoclaviculare führt dann zu einer noch ausgeprägteren Claviculaluxation mit einer radiologisch nachweisbaren Distanz von 1,5 - 2,5 cm zwischen Claviculaunterseite und Acromionoberseite.

#### **1.4. Einteilung der Verrenkungen des Acromioclaviculargelenks nach Tossy und Rockwood**

Nach Tossy et al. (1963) werden die Verletzungen im Schulterergelenk in 3 Schweregrade eingeteilt, die Einteilung nach Rockwood et al. (1984, 1996) entspricht der Einteilung nach Tossy und erweitert sie um 3 Schweregrade.

*Tossy I / Rockwood I:*

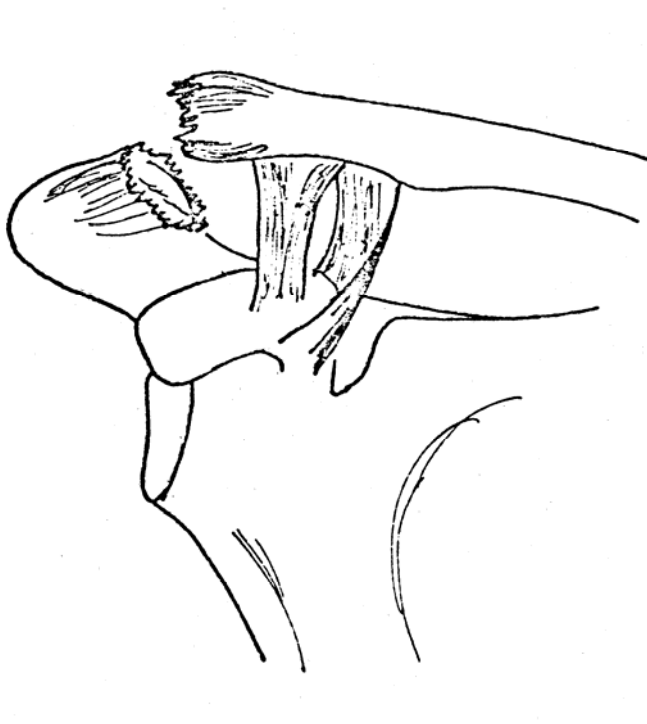
Bei dieser Schädigung sind Gelenkkapsel und Ligamentum acromioclaviculare gedehnt, was zu Schmerzen und Schwellung im Bereich des Acromioclaviculargelenks führt. Radiologisch sind auch unter Zugbelastung keine Veränderungen nachweisbar, das Schulterergelenk stellt sich normalkonfiguriert dar. Abbildung 2 zeigt schematisch den Befund.



*Abb. 2: Schulterergelenkschädigung Schweregrad Tossy I / Rockwood I. Die anatomischen Strukturen weisen makroskopisch keine Veränderungen auf, es zeigt sich ein Normalbefund. Zur besseren Übersicht wurde auf die Darstellung des Ligamentum coracoacromiale verzichtet (nach Mahfeld 1986).*

*Tossy II / Rockwood II:*

Hierbei sind Gelenkkapsel und Ligamentum acromioclaviculare zerrissen, das Ligamentum coracoclaviculare ist jedoch intakt. Typisch sind örtliche Schwellung und der belastungsabhängige Schmerz. Im Röntgenbefund lässt sich unter Zugbelastung der Schulter eine Subluxationsstellung des acromialen Claviculaendes bis zur halben Schaftbreite gegenüber dem Acromion feststellen. Abbildung 3 zeigt wieder schematisch den Befund.



*Abb. 3: Schultergelenkschädigung Schweregrad Tossy II / Rockwood II. Die Gelenkkapsel und das stabilisierende Ligamentum acromioclaviculare sind gerissen und die Clavicula gegenüber dem Acromion disloziert. Zur besseren Übersicht wurde auf die Darstellung des Ligamentum coracoacromiale verzichtet (nach Mahfeld 1986).*

*Tossy III / Rockwood III:*

Eine Zerreiung der Gelenkkapsel, des Ligamentum acromioclaviculare und des Ligamentum coracoclaviculare werden festgestellt. Schmerzen, ein Vorspringen des ueren Schlsselbeinendes nach oben und ein deutliches Klaviertastenphnomen treten bei Tossy III / Rockwood III auf. Radiologisch zeigt sich in der Mehrzahl der Flle im ap-Bild eine Luxation um mehr als eine halbe Schaftbreite, die sich bei Belastung des verletzten Gelenkes verstrkt. Abbildung 4 zeigt wiederum schematisch den Befund.

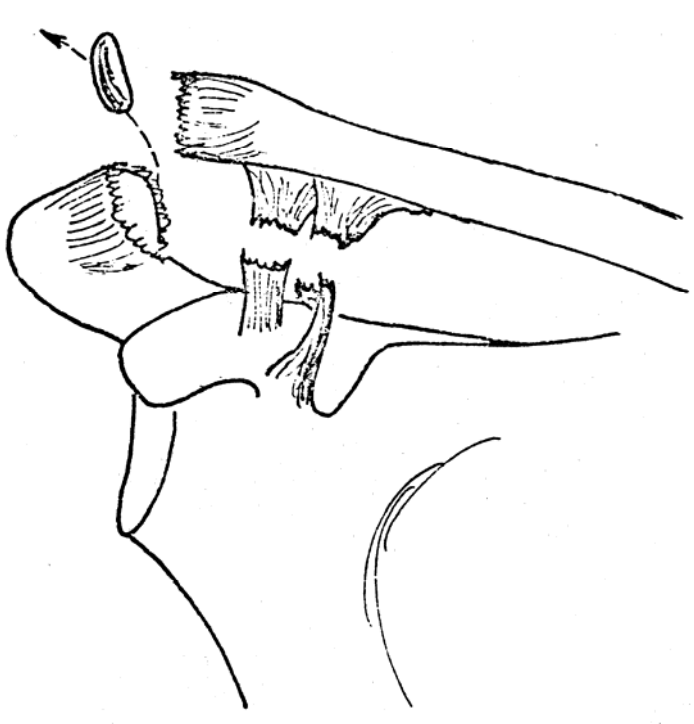
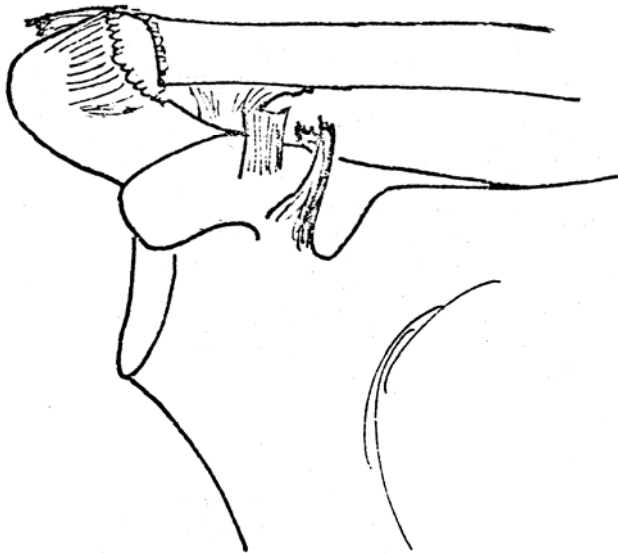


Abb. 4: Schulterergelenkschdigung Schweregrad Tossy III / Rockwood III. Zur Ruptur von Gelenkkapsel und Ligamentum acromioclaviculare kommt hier die Ruptur des Ligamentum coracoclaviculare hinzu. Es besteht keine Verbindung mehr zwischen Clavicula und Scapula. Zur besseren bersicht wurde auf die Darstellung des Ligamentum coracoacromiale verzichtet (nach Mahlfeld 1986).

*Rockwood IV:*

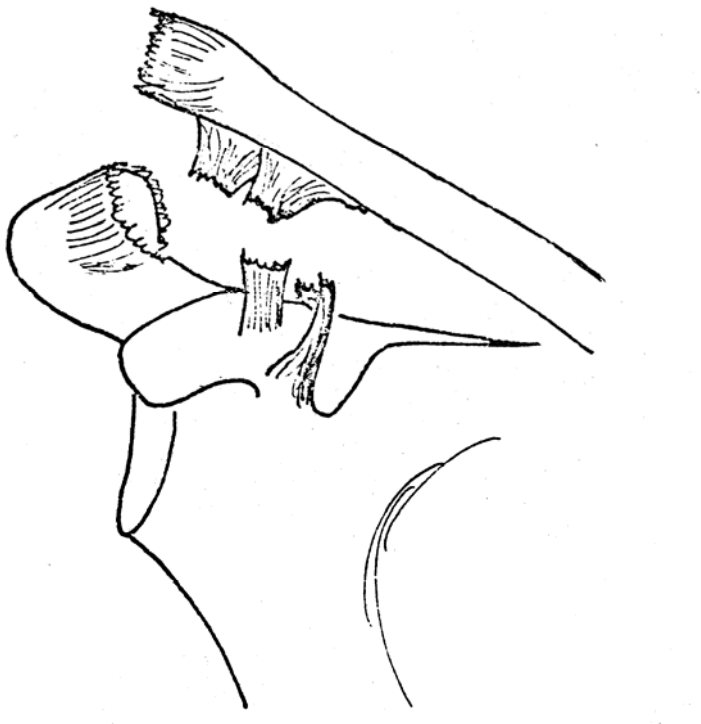
Neben der vollständigen Zerreiung der Gelenkkapsel, des Ligamentum acromioclaviculare und des Ligamentum coracoclaviculare ist bei dieser Schdigung das distale Ende der Clavicula nach hinten disloziert, so dass es in den Musculus trapezius verlagert ist oder ihn durchbohrt. Radiologisch zeigt sich im ap-Bild eine Luxation hinter das Acromion. Abbildung 5 zeigt wieder schematisch die Verhltnisse.



*Abb. 5: Schulterergelenkschdigung Schweregrad Rockwood IV. Zur Ruptur von Gelenkkapsel, Ligamentum acromioclaviculare und Ligamentum coracoclaviculare kommt hier noch die Dislokation der Clavicula nach dorsal hinter das Acromion hinzu. Zur besseren Übersicht wurde auf die Darstellung des Ligamentum coracoacromiale verzichtet.*

*Rockwood V:*

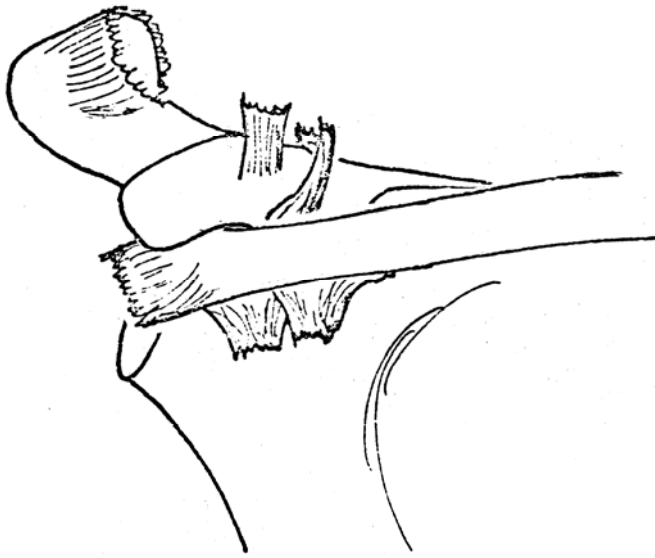
Hierbei sind neben der vollständigen Zerreiung der Gelenkkapsel, des Ligamentum acromioclaviculare und des Ligamentum coracoclaviculare auch Muskelansätze zerrissen. Dadurch disloziert das distale Ende der Clavicula noch stärker nach oben und ist gegenber dem Acromion um mehr als 2 Schaftbreiten verlagert, was im Rntgenbild deutlich wird. Abbildung 6 zeigt wieder schematisch die Verhltnisse.



*Abb. 6: Schulterergelenkschdigung Schweregrad Rockwood V. Zur Ruptur von Gelenkkapsel, Ligamentum acromioclaviculare und Ligamentum coracoclaviculare kommt hier noch Zerreiung von Muskelanstzen hinzu, so dass sich die Clavicula gegenber dem Acromion um mehr als 2 Schaftbreiten nach oben verlagert. Zur besseren bersicht wurde auf die Darstellung des Ligamentum coracoacromiale verzichtet.*

*Rockwood VI:*

Spezielle direkte Traumen führen dazu, dass in seltenen Fällen die Clavicula nach vollständiger Zerreißung der Gelenkkapsel, des Ligamentum acromioclaviculare, des Ligamentum coracoclaviculare und der Muskelansätze nach unten unter das Acromion disloziert wird. Sie liegt dabei hinter den Sehnen des Musculus biceps brachii und des Musculus coracobrachialis. Das Röntgenbild zeigt die Veränderung in der Regel eindeutig. In Abbildung 7 wird die Verlagerung wieder schematisch dargestellt.



*Abb. 7: Schultergelenkschädigung Schweregrad Rockwood VI. Zur Ruptur von Gelenkkapsel, Ligamentum acromioclaviculare, Ligamentum coracoclaviculare und den Muskelansätzen wird die Clavicula bei dieser Schädigung unter das Acromion und hinter die Sehnen der Musculi biceps brachii und coracobrachialis verlagert. Zur besseren Übersicht wurde auf die Darstellung des Ligamentum coracoacromiale und der Muskelsehnen verzichtet.*



## **1.5. Symptome und Diagnostik**

Bei einer totalen Sprengung im Acromioclaviculargelenk ist der Arm kraftgemindert. Über der Schulter besteht ein Druckschmerz, während spontane Schmerzen nicht so ausgeprägt sind wie bei der Schulterverrenkung (Petrokov 1959). Der Schmerz verstärkt sich beim Versuch, den verletzten Arm über die Horizontale zu heben. Die klinische Diagnose ist recht eindeutig bei Nachweis des so genannten „Klaviertastenphänomens“. Bei der Inspektion ist dabei bereits oft eine deutliche Stufenbildung zu sehen, die durch ein Höherstehen des lateralen Claviculaendes über das Acromion hervorgerufen wird. Beim Herunterdrücken dieser Stufe springt diese wie eine Klaviertaste wieder nach oben. Wenn Kapselanteile oder Muskelketzen im Gelenk interponiert sind, kann das Klaviertastenphänomen eventuell nicht auslösbar sein. Bei Adipösen ist die Gelenkstufe oft durch die ausgeprägte Subcutis verdeckt und entzieht sich so dem Untersucher bei der Inspektion. Die klinischen Ausfallerscheinungen im Bewegungsspiel des Schultergürtels, der Palpationsbefund und die anschließende Röntgenuntersuchung lassen aber Fehldiagnosen dann sicher vermeiden.

Jäger und Wirth (1978) vertreten die Auffassung, dass nur die Methode der Belastungsaufnahme eine exakte Differenzierung zwischen Subluxation und Luxation im Acromioclaviculargelenk zulässt. Wirth (1983) überprüfte zur bestmöglichen Darstellung des verletzten Schultergelenks 4 verschiedene Röntgenmethoden. Er empfiehlt eine Röntgenuntersuchung beider Schultergelenke im anterior – posterioren Strahlengang in einer Entfernung von 2 m, wobei die Patienten aufrecht sitzen und die zurückgenommenen Schultergelenke mit je 10 kp belastet werden.

## **1.6. Indikation zur Operation**

Die Indikation zur Operation ist nach wie vor Gegenstand der Diskussion (Kortmann und Böhm 2000, Fremerey et al. 2001, Bradley and Elkousy 2003, Nissen and Chatterjee 2007, Spencer 2007). Für Tossy I wird in der Regel keine Operation empfohlen. In dem Stadium ist die Kapseldehnung schmerzhaft, es liegt jedoch keine Subluxations- oder Luxationsstellung vor, so dass eine Arthrose als

Spätfolge nicht zu erwarten ist. Mayr et al. (1999) sehen allerdings bei Tossy II- und Tossy III-Schädigungen diese Gefahr und empfehlen daher die Operation. Fremerey et al. (2001) stellten jedoch bei ihrem Kollektiv fest, dass die konservativ behandelten Patienten mit einer Schultereckgelenksprengung Tossy III die gleichen guten Ergebnisse zeigten wie die operativ versorgten. Auch Press et al. (1997) konnten letztendlich keine signifikanten Unterschiede in der Funktionsfähigkeit der betroffenen Extremität bei operierten und nicht operierten Patienten finden. In ihrer Übersicht von 2003 kommen Bradley und Elkousy zu dem Schluss, dass die Operationsentscheidung auch von den Lebensumständen und den beruflichen Tätigkeiten der Patienten abhängig ist und empfehlen bei Schultereckgelenksprengungen Tossy III für körperlich arbeitende Patienten, besonders mit Überkopf-Tätigkeiten, und für Sportler die Operation. Ähnliches empfahlen schon 1976 Mockwitz und Schellmann, die die Operation „von der zu erwartenden Beanspruchung des Armes im Beruf oder in der Freizeit“ des Patienten abhängig machten.

Bäthis et al. (2001) führten eine Umfrage unter bundesdeutschen Kliniken zu der Frage der Behandlungsempfehlungen für Schultereckgelenkverrenkungen Tossy III durch und erfuhren, dass 38% der befragten Kliniken die konservative Behandlung für die Wiederherstellung der Funktion befürworteten, interessanter Weise aber nur 16% auch tatsächlich durchführten. Grund dafür könnte einerseits das bereits oben genannte Argument sein, dass bei Subluxations- bzw. Luxationsstellungen des Acromioclaviculargelenks langfristig durch Ausbildung einer Arthrose Beschwerden auftreten können, andererseits kann die hängende Schulter ein kosmetisches Problem darstellen. Die kosmetische Indikation ist allerdings auch streng zu handhaben, da bereits die Operationsnarbe störend sein kann (Zilch et al. 1983). Galpin et al. (1985) fanden an ihrem Patientenkollektiv jedoch in kosmetischer Hinsicht weder Probleme mit der Operationsnarbe bei den operierten Patienten noch mit der bleibenden Stufe am Acromioclaviculargelenk bei den konservativ behandelten Patienten.

Insgesamt ist bei der Wahl der Therapiemethode zu berücksichtigen, welche Bedeutung sowohl die funktionellen wie auch die kosmetischen Konsequenzen einer konservativen oder operativen Behandlung der vollständigen Schultereckgelenksprengung für den jeweiligen Patienten haben.

## 1.7. Operative Behandlungsmethoden

Zur Beurteilung des Erfolgs der Behandlung einer Luxation im Acromioclaviculargelenk werden in der Regel 3 Aspekte berücksichtigt:

1. Die Funktion des Acromioclaviculargelenks soll möglichst komplett wieder hergestellt werden.
2. Das Ergebnis soll auch vom kosmetischen Standpunkt aus betrachtet zumindest keine wesentliche Beeinträchtigung darstellen.
3. Die Wiederherstellung einer anatomisch korrekter Verhältnisse der luxierten Clavicula soll Langzeitbeschwerden im Sinne von Schmerz und/oder Bewegungseinschränkung durch Arthrose verhindern.

Damit ist eine Kombination aus Stabilisierung bei gleichzeitiger Erhaltung der Beweglichkeit das Ziel der meisten Operationen. Die derzeitigen Operationsmethoden erreichen diese verschiedenen Aspekte in unterschiedlichem Maße, so dass bisher keine Methode so sicher zum Erfolg führt, als dass sie als Methode der Wahl gelten könnte (Kortmann und Böhm 2000, Fremerey et al. 2001, Bradley and Elkousy 2003, Nissen and Chatterjee 2007, Spencer 2007).

Die bisherigen Methoden lassen sich einteilen in 4 Gruppen:

1. Fixation im Akromioclaviculargelenk,
2. Rekonstruktion der coracoclaviculären Verbindungen,
3. Kombination der Methoden 1 und 2, und
4. Resektion des lateralen Claviculaendes

### 1.7.1 Fixation im Akromioclaviculargelenk

Die Reposition der Clavicula mit transarticulärer Fixation im Acromioclaviculargelenk kann unter anderem mit Kirschner-Drähten (K-wire), Drahtcerclage, Platten, Rush-Pins oder Schrauben durchgeführt werden. Das Material wird durch das Acromion in die Clavicula eingeführt.

Bürkle de la Camp (1932) zog eine Seidenschlinge durch Bohrlöcher im Acromion und in der Clavicula. Kment (1932) legte zur Fixation eine Drahtnaht. Phemister (1942) empfahl die temporäre Fixation des AC-Gelenkes mit 2 axial durch das Gelenk eingebrachten Kirschner-Drähten. Eine zusätzliche Draht-Zuggurtung des AC-Gelenkes wurde von Meeder und Dannöhl (1988) vorgeschlagen.

In Deutschland ist die Hakenplatte nach Balser (Schmittinger und Sikorski 1983, Dittmer et al. 1984) weit verbreitet. Dabei wird der Haken der Platte unter das Acromion gebracht und die Platte wird auf dem distalen Ende der Clavicula fixiert (Rahn 1975, Albrecht et al. 1982, Schindler et al. 1985). Neuere Implantate zur Acromioclaviculargelenk-Stabilisierung wurden von Aderhold (1983), Tiedtke (1983), Wolter und Eggers (1984) und Wolter (1989) entwickelt. Paavolainen et al. (1983) verwandten für die Fixation des Acromioclaviculargelenkes eine Acromioclavicular-Malleolarschraube.

Bei frischen Sprengungen im Acromioclaviculargelenk wurde, soweit möglich, zusätzlich die Naht der rupturierten Bänder durchgeführt (Rahn 1975).

### **1.7.2. Rekonstruktion der coracoclaviculären Verbindungen**

Für die Augmentation der genähten coracoclaviculären Bänder sind ebenfalls viele unterschiedliche Operationsverfahren beschrieben worden.

Bosworth führte 1941 die Schraubenfixation zwischen Clavicula und Processus coracoideus ein. Die Schraube wurde durch ein Bohrloch in der Clavicula geführt und in den Processus coracoideus hineingeschraubt. Kennedy und Cameron (1954) entwickelten eine extraartikuläre coracoclaviculäre Arthrodesse mit Hilfe eines coracoclaviculären Knochenspanes.

Neben dieser starren Verbindungen, die temporär (Bosworth) oder endgültig (Kennedy und Cameron) die Clavicula mit dem Processus coracoideus verbanden, gab es auch Strategien zur flexiblen Augmentation der coracoclaviculären Bandstrukturen. Bunnell (1928), Henry (1929) sowie Witt und Cotta (1958) benutzten dazu autogene Oberschenkelkelfaszie. Vargas (1942) führte einen Transfer der kurzen Bizepssehne und des Musculus coracobrachialis auf die Clavicula für die

Rekonstruktion der coracoclaviculären Bänder durch, ein Verfahren, dass von Murray (1973) dahingehend modifiziert wurde, dass er die sehnigen Anteile dieser beiden Muskeln mit Hilfe von Bohrlöchern durch den Processus coracoideus zog. Marschner (1958) verwandte einen Cutisstreifen aus dem Oberschenkel, schlang ihn um Clavicula und Processus coracoideus und vernähte ihn unter Spannung. Dewar und Barrington (1965) transponierten die Spitze des Processus coracoideus auf die Clavicula, ein Verfahren, das auch Bailey et al. (1972) nutzten. Zimmermann (1970) nutzte eine Plantarissehne zur Stabilisierung des coracoclaviculären Bandapparats.

Es fanden aber auch Implantate Verwendung. Scholze und Ludwig (1970) nutzen einen Supramidzopf zur Augmentation der Clavicula. Die coracoclaviculäre Drahtcerclage wurde von Ejeskar (1974) empfohlen, während Moschinski et al. (1987) ein resorbierbares Vicrylband und Osterwalder und von Huben (1987) eine PDS-Kordel verwandten. Eine Rekonstruktion des coracoclaviculären Bandapparates mit einer für Gefäßprothesen verwendeten Dacronschlinge empfehlen Bargren et al. (1978), Fleming et al. (1978) und Kappakas und McMaster (1978).

### **1.7.3. Kombination aus Rekonstruktion der coracoclaviculären Verbindungen und transartikulärer Fixation**

Am häufigsten wird die Kombination beider Methoden angewandt, also die temporäre Fixation des AC-Gelenkes sowie die coracoclaviculäre Bandnaht mit einer zusätzlichen Augmentationsplastik. Dazu kommen unter anderem die oben genannten Verfahren zum Einsatz.

Es wurden darüber hinaus auch noch andere Materialien genutzt. So fixierten Aprill und Gelfert (1975) die Clavicula mit Nylonfäden an das Coracoid und führten eine Schraube oder einen Draht durch das Acromioclaviculargelenk. Radloff und Weigert (1971) erreichten eine Reposition durch transarticuläre Kirschner-Drähte und fixierten den lateralen Claviculaabschnitt an den Processus coracoideus mit einer Spongiosaschraube, was auch Artmann (1976) vorschlug.

#### **1.7.4. Resektion des lateralen Claviculaendes**

Bereits 1941 haben Mumford und Gurd unabhängig voneinander die Resektion der lateralen Clavicula bei akuten und chronischen AC-Luxationen empfohlen. Moseley (1959) kombinierte diesen Eingriff mit einer Rekonstruktion des coracoclaviculären Bandapparates. Witt und Cotta (1958) sowie Hell et al. (1971) sahen eine Operationsindikation mit Resektion des lateralen Claviculaendes oder mit Arthroese des Acromioclaviculargelenkes besonders bei alten Verletzungen, die infolge einer Arthrose starke Schmerzen hervorrufen können.

Eine Kombination von lateraler Clavicularesektion mit coracoclaviculärem Bandtransfer wurde von Weaver und Dunn (1972) vorgeschlagen. Dabei wird der akromiale Anteil des Ligamentum coracoacromiale auf die Clavicula transponiert. Sehr gute klinische Resultate wurden von Park et al. (1980) beschrieben, die die primäre laterale Clavicularesektion mit einer Verstärkung der coracoclaviculären Verbindung durch Dacron kombinierten, während Smith und Stewart (1979) nur die coracoclaviculäre Bandnaht als Zusatzeingriff durchführten.

#### **1.8. Komplikationen und Spätfolgen**

Die konservative Therapie wird im Allgemeinen als erfolgreich dargestellt. Die Patienten müssen sich jedoch dabei mit einer gewissen Funktionseinschränkung besonders hinsichtlich der Kraft im verletzten Arm arrangieren. Kosmetisch empfinden bei der vollständigen Schulterreckgelenksprengung einige Patienten die bleibende Stufe zwischen Clavicula und Acromion als störend. Spätfolgen werden vor allem in der Entwicklung einer schmerzhaften Arthrose des Schulterreckgelenks bei fortbestehender Dislokation gesehen.

Andererseits garantiert auch eine gut verlaufende Operation nicht, dass oben genannte Effekte verhindert werden. Wenn bei der Rekonstruktion der coracoclaviculären Verbindungen zwar die Stufenbildung aufgehoben oder vermindert wird, so wird nicht selten die Operationsnarbe aus kosmetischer Sicht als störend empfunden. Eine Reihe von Autoren sieht in der Operation die einzige Möglichkeit, durch Rekonstruktion der ursprünglichen anatomischen Verhältnisse einer Arthrose und damit einer Entwicklung von Langzeitbeschwerden entgegen zu

wirken. Allerdings hat bisher noch niemand überzeugend die Überlegenheit des operativen Eingriffs nachweisen können.

Ein Argument, welches von den Befürwortern der konservativen Vorgehensweise oft ins Feld geführt wird, ist die intra- und postoperative Komplikationsrate. Neben oberflächlichen und tiefen Wundinfektionen kommen Materialunverträglichkeiten und auch Materialverschiebungen vor, die erhebliche Probleme bereiten können. Darüber hinaus ist in der Regel ein zweiter Eingriff zur Materialentfernung notwendig.

### **1.9. Fragestellung**

In der Unfallchirurgischen Abteilung des Kreiskrankenhauses Böblingen gehen wir auch davon aus, dass bei der Therapie der vollständigen Schulterreckgelenksprengung die komplette anatomische Rekonstruktion anzustreben ist, um die Beweglichkeit, die Kraft und die Beschwerdefreiheit im Gelenk wieder herzustellen. Um Materialunverträglichkeiten und Materialverschiebungen zu verhindern, nutzen wir als Rekonstruktionsmaterial Polydioxanon (PDS) als Kordel geflochten. Dieses langsam resorbierbare Material stabilisiert die coracoclaviculäre Verbindung und wird in der Resorptionsphase bindegewebig durchbaut. Auch die acromioclaviculare Verbindung kann extraartikulär erreicht werden. Darüber hinaus entfällt der Zweiteingriff zur Materialentfernung.

In der vorliegenden Arbeit soll anhand der Daten von 64 Patienten untersucht werden, in wie weit mit Hilfe dieses Vorgehens ähnlich gute oder bessere Ergebnisse in Bezug auf Kraft, Beweglichkeit, Beschwerdefreiheit, Kosmetik und Patientenzufriedenheit zu erzielen sind.

## **2. Patienten, Material und Methoden**

### **2.1. Patientenkollektiv**

In der Zeit zwischen April 1989 und November 1996 stellten sich in der Klinik für Unfallchirurgie am KKH Böblingen 71 Patienten mit klinisch und radiologisch nachgewiesenen vollständigen Schulterreckgelenkssprengungen (Tossy III) vor und wurden operativ mit der gleichen Operationstechnik versorgt. Bei diesen Patienten kam die Augmentation des Ligamentum coracoclaviculare mittels PDS-Kordel und der Naht des Ligamentum acromioclaviculare zur Anwendung.

64 Patienten konnten anhand eines Fragebogens hinsichtlich Beschwerden und Zufriedenheit mit der Operation befragt und klinisch nachuntersucht werden. Das mittlere Alter bei Operation der nachuntersuchten Patienten lag bei  $36,7 \pm 12,8$  Jahren. 48 Patienten waren männlich und 14 weiblich. Von 63 Patienten war die Seite der dominanten Hand bekannt, 3 Patienten waren Linkshänder, 61 Patienten Rechtshänder. Bei 34 Patienten lag die Schädigung auf der Seite der dominanten Hand, bei 29 Patienten auf der anderen Seite.

Bei einem männlichen Patienten lag eine schon länger bestehende vollständige Schulterreckgelenksprengung (Tossy III) vor. 2 Patienten ließen sich in einer anderen Klinik mit ihrer operativ versorgten Schulterverletzung nachbehandeln.

### **2.2. Rekonstruktionsmaterialien**

Als Material zur Fixierung des reponierten Acromioclaviculargelenks wurde eine Kordel aus PDS verwendet. Das 1979 vorgestellte Polydioxanon ist ein synthetischer, resorbierbarer, monofiler Faden, der zunächst als langsam resorbierbares Nahtmaterial eingesetzt wurde (Bartholomew 1981, Ray et al. 1981) und der als geflochtene Kordel sehr reißfest ist.

Polydioxanon verursacht lediglich sehr geringe Gewebsreaktion, es kommt zu einer minimalen akuten Entzündungsreaktion im Gewebe und zum Einsprießen



von Bindegewebszellen. Das Material hat weder antigene noch pyrogene Eigenschaften und es treten keine Antikörperreaktionen auf.

Im Vergleich gegenüber Polyglactin (Vicryl®) hat Polydioxanon eine um den Faktor 4 größere Flexibilität und einen etwa um den Faktor 2 verzögerten Reißkraftabfall. Darüber hinaus weist es eine um den Faktor 3 längere Resorptionszeit auf (Ray et al. 1981). Die Resorption der PDS-Kordel wird durch hydrolytische Vorgänge bewirkt und geht mit einer allmählichen Abnahme der Reißkraft einher.

Bei der Resorption entstehen durch Spaltung der Makromolekülketten 2-Hydroxyethoxy-Essigsäuremonomere, welche im Körper metabolisiert werden. PDS verursacht eine deutliche geringere Gewebereaktion als z.B. der enzymatische Abbau des Catguts. Um die PDS-Kordel findet sich in den ersten postoperativen Wochen nur eine geringe Zellreaktion. Später bildet sich ein zellarmes Bindegewebe (Sanz et al. 1988). Die Reißkraft im Faden sowie im Knoten ist höher als bei Catgut, Seide oder Zwirn (Hermann et al. 1972).

Die garantiert gleichmäßige Fadenstärke erlaubt es, geringere Fadenstärken bei gleicher Nahtfestigkeit zu verwenden, wodurch die Menge des bei der Kordelung eingebrachten Materials verringert wird. (Nockermann 1992)

Die Halbwertszeit der Reißfestigkeit beträgt ca. 5 Wochen (Haupt und Duspiva 1988). Dieser langsame Abbau bewirkt eine für die Heilung genügend lange Stabilisierung. PDS-Kordeln garantieren eine ausreichende Fixation von bis zu 3 Monaten (Ecke et al. 1991). PDS behält während der kritischen Heilphase (10-14 Tage postoperativ) 80% der Stärke - auch bei entzündlichen Reaktionen. Nach 28 Tagen ist noch etwa 70 % der Reißkraft erhalten, nach 42 Tagen immerhin noch etwa die Hälfte. Nach 4-6 Monaten ist das Material dann vollständig aufgelöst (Katz et al. 1985)

### **2.3. Operatives Vorgehen**

Der Zugang zum Operationsgebiet erfolgt über einen so genannten Säbelhiebsschnitt, ein 7-9 cm langer vertikaler Hautschnitt zur Schlüsselbeinachse über der meist tastbaren Stufe des Acromioclaviculargelenkes. Nach der Durchtrennung

des subcutanen Gewebes stellen sich das Acromioclaviculargelenkes, der vordere Anteil des Musculus deltoideus und das luxierte Claviculaende dar. Häufig muss ein Teil des Deltoideusansatzes abgelöst werden. Der intraartikuläre Diskus wird wenn möglich zur Rekonstruktion erhalten. Ein zerstörter Diskus des Acromioclaviculargelenkes wie auch eingeschlagene Bandstrukturen müssen entfernt werden.

Im nächsten Schritt wird die Clavicula nach oben gezogen. Die Bandstrukturen des Ligamentum coracoclaviculare werden aufgesucht, dargestellt und auf ihre Nahtfähigkeit überprüft. Die Bandstümpfe werden dann mit Vicryl-U-Nähten zur Adaption vorgelegt. Mit einem Dechamps, einer Kinder-Satinsky-Klemme oder einer Kocher-Klemme wird nun das Processus coracoideus umfahren und eine 1,5 mm starke PDS-Kordel zunächst um den Rabenschnabelfortsatz geführt und dann um die Clavicula geschlungen. Das laterale Claviculaende wird nun reponiert, die Kordel fest angezurrst und verknüpft, wodurch die Luxation im Acromioclaviculargelenk behoben ist.

Anschließend erfolgt eine transossäre Bohrung durch das laterale Claviculaende und das Acromion. Es werden zwei Vicrylnähte hindurchgeführt, mit welchen das Ligamentum acromioclaviculare refixiert wird. Die vorgelegten U-Nähte des Ligamentum coracoclaviculare und des Ligamentum acromioclaviculare werden jetzt geknüpft und führen zu einer weiteren Adaption des Gelenkes.

Nach Kontrolle der erzielten Stabilität erfolgt der schichtweise Wundverschluss. Es wird eine Redon-Saugdrainage eingelegt und dann die Fasziennähte sowie die Hautnaht durchgeführt.

#### **2.4. Postoperative Behandlung**

Noch in Narkose erhält der Patient einen Gilchrist-Verband, der bis zum Abschluss der Wundheilung für 8-10 Tage verbleibt. Dadurch werden auch Bewegungsschmerzen vermieden. Die Physiotherapie beginnt nach Entfernen der Drainage. Für 4-6 Wochen wird keine Abduktion über 90° durchgeführt, wodurch die rekonstruierten Bandstrukturen geschützt werden, bis die eigentliche Bandheilung eingetreten ist, gleichzeitig aber eine frühfunktionelle Mobilisation ermöglicht wird. Dabei ist schweres Heben, Ziehen oder Schieben zu vermeiden.

## 2.5. Follow up

Das Follow up wurde frühestens 6 Monate nach der Operation durchgeführt mit einem Mittelwert von  $31,3 \pm 19,7$  Monaten. Der späteste Nachuntersuchungstermin lag 71 Monate nach der Operation und umfasste einen Nachuntersuchungsfragebogen für die subjektive Einschätzung des Operationsergebnisses durch den Patienten, die klinische Nachuntersuchung zur Überprüfung der Funktionsfähigkeit der verletzten Schulter und die Auswertung der erstellten Röntgenbilder.

### 2.5.1. Fragebogen zur subjektiven Zufriedenheit

Die Patienten wurden angeschrieben und gebeten, einen Nachuntersuchungsfragebogen auszufüllen (siehe Anhang). Es wurde nach allgemeinen Beschwerden und Beschwerden bei bestimmten Arbeiten (Dauerbelastung bei Über-Kopf-Arbeit und Anheben von Lasten) sowie nach der Sportfähigkeit gefragt. Weiter sollte der kosmetische Eindruck der Narbe beurteilt werden. Abschließend wurde nach dem Zufriedenheit mit dem Operationsergebnis gefragt und ob der Patient sich erneut nach dieser Methode operieren lassen würde. Die subjektive Einschätzung der Behandlung konnte in 3 Stufen bewertet werden:

*sehr gut bis gut :*

völlige Beschwerdefreiheit oder nur minimale und kurzfristige Beschwerden bei Tätigkeiten, die nicht zu den Arbeiten des täglichen Lebens gehören.

*befriedigend :*

Beschwerden bei der täglichen Arbeit, aber ohne wesentliche Beeinträchtigung.

*schlecht :*

Beschwerden, die die Arbeit des Patienten einschränken. Der Patient ist unzufrieden mit dem Operationsergebnis und würde sich nicht wieder operieren lassen.

### 2.5.2. Klinische Nachuntersuchung

In einer Nachuntersuchung in der Unfallchirurgischen Ambulanz des Kreiskrankenhauses Böblingen wurden bei den Patienten aktiv und passiv die Anteversion, Innen-Außenrotation und Abduktion-Adduktion nach der Neutral-0-Methode gemessen und mit der nicht operierten Gegenseite verglichen. Weiter wurden der Armumfang dokumentiert, inspektorisch Stufenbildung ("Claviculahochstand"), Muskelathrophie, die Kosmetik der Narbe in Bezug auf Kelloidbildung sowie palpatorisch (Klaviertastenphänomen, Druckschmerzhaftigkeit) beurteilt und dokumentiert. Der Nachuntersuchungszeitraum betrug  $31,3 \pm 19,7$  Monate.

### 2.5.3. Radiologische Nachuntersuchung

Es wurde ein Röntgenbild des Schultergelenkes ap auf einer Platte 20 x 60 unter 10 kp Belastung am entspannten Schultergelenk erstellt (Zanca 1971) mit der Frage nach:

*Claviculahochstand* als Zeichen der Instabilität: dazu wurde die Messung der Distanz zwischen Schaftmitte des lateralen Claviculaendes zur Schaftmitte des gelenkbildenden Anteils des Akromions gemessen, wobei eine Differenz größer oder gleich 6 mm bzw. halbe Schaftbreite als Subluxation gewertet wurde,

*Arthrosezeichen* als mögliches radiologisches Korrelat evtl. vorhandener bewegungsabhängiger Schmerzen (Klonz und Loitz 2005): hier wurde besonders auf exophytische Kantenbildung an den gelenkbildenden Flächen geachtet,

*Verkalkungen der coracoclaviculären Bänder* ebenfalls als mögliches radiologisches Korrelat evtl. vorhandener bewegungsabhängiger Schmerzen: hierbei erfolgte die Beurteilung der Aufnahmen hinsichtlich 4 unterschiedlicher Grade mit

- |        |   |
|--------|---|
| Grad 1 | ohne Ossifikationszeichen zwischen Processus coracoideus und Clavicula,                                 |
| Grad 2 | mit diffusen wolkenförmigen Verschattungen im Bandansatzbereich,  |
| Grad 3 | mit deutlich abgrenzbarer Ossifikation an mindestens einem Bandansatz der coracoclaviculären Bänder und |

Grad 4 mit deutlich abgrenzbarer röntgendichter Brückenbildung zwischen Clavicula und Processus coracoideus und gelenkartiger unregelmäßiger Spaltbildung.

### 3. Ergebnisse

#### 3.1. Überprüfung der Funktion

##### 3.1.1. Bewegungseinschränkungen

Bei 60 der 64 nachuntersuchten Patienten standen die funktionellen Nachuntersuchungsergebnisse zur Verfügung. Zunächst wurde der Vergleich von Beweglichkeitsunterschieden zwischen der operierten und der gesunden Seite durchgeführt. Die nach der Normal-Null-Methode als Winkel festgestellten Beweglichkeiten wurden für eine Bewegungsrichtung addiert, z.B.

$$180^\circ - 0 - 40^\circ \text{ ergibt eine Gesamtbeweglichkeit von } 180^\circ + 40^\circ = 220^\circ$$

Dann wurden die Differenzen der Bewegungsumfänge (gesunde Seite – kranke Seite) gebildet. Für die Bewegungsrichtung seitwärts/körperwärts ergab sich eine mittlere Seitendifferenz von  $3,2^\circ \pm 11,2^\circ$ , mit einem Maximalwert von  $50^\circ$ . Für die Bewegungsrichtung rückwärts/vorwärts lag der Mittelwert der Bewegungseinschränkung bei  $1,0^\circ \pm 10,1^\circ$  mit einem Maximum von  $30^\circ$ , für die Bewegungsrichtung auswärts/einwärts drehen wurde ein Mittelwert von  $1,3^\circ \pm 9,0^\circ$  (Maximum  $20^\circ$ ) berechnet und für die Bewegungsrichtung auswärts/einwärts drehen (Oberarm  $90^\circ$  gebeugt) ergab sich ein Mittelwert von  $1,7^\circ \pm 8,1^\circ$  (Maximum  $25^\circ$ ). Die Minimalwerte ergaben jeweils größere Bewegungsumfänge auf der erkrankten Seite (negativer Wert der Differenz gesunde Seite - erkrankte Seite).

Bei Seitengleichheit des Bewegungsumfangs wäre diese Differenz 0. Als statistischer Test kam somit der One-Sample-Sign-Test mit dem Hypothesenwert 0 zum Einsatz. Danach gab es in der Gesamtgruppe keine signifikanten Bewegungseinschränkungen in den 4 untersuchten Bewegungsrichtungen. Tabelle 1 gibt einen Überblick über die Zahlen einschließlich der p-Werte des One-Sample-Sign-Tests.

Tab. 1: Differenzen der Bewegungsumfänge gesunde Seite – erkrankte Seite

Bewegungsrichtung	Mittelwert	Standard-abweichung	Minimum	Maximum	p-Wert
seitwärts/körperwärts	3,2°	11,2°	-20°	50°	0,0987
rückwärts/vorwärts	1,0°	10,1°	-20°	30°	0,7283
einwärts/auswärts	1,3°	9,0°	-20°	20°	0,8506
einwärts/auswärts 90°	1,7°	8,1°	-20°	25°	0,1686

Um festzustellen, wie viele Einzelpersonen Bewegungseinschränkungen hinnehmen mussten, wurde die Häufigkeit der Seitendifferenz der Beweglichkeit mehr als 20° untersucht. Es zeigte sich, dass nur ein sehr geringer Teil der Patienten eine Bewegungseinschränkung von mehr als 20° in einer Bewegungsrichtung zeigten. Tabelle 2 gibt einen Überblick über die Häufigkeiten für die 4 untersuchten Bewegungsrichtungen.

Tab. 2: Häufigkeiten der Bewegungseinschränkungen mehr als 25°

Bewegungsrichtung	Gesamtgruppe		Männer		Frauen	
	Ok	e	ok	e	ok	e
seitwärts/körperwärts	56	4	44	3	12	1
rückwärts/vorwärts	58	2	45	2	13	-
einwärts/auswärts	59	1	46	1	13	-
einwärts/auswärts 90°	60	-	47	-	13	-

### 3.1.2. Bewegungen im Alltag

Im Nachuntersuchungsfragebogen machten 61 Patienten Angaben, in wie weit tägliche Verrichtungen unverändert möglich oder nur eingeschränkt durchführbar waren. Dabei wurden nur wenige Einschränkungen angegeben. Die Beweglichkeit seitlich und vor den Körper war bei keinem Patienten deutlich eingeschränkt. Beim Versuch, den Nacken zu erreichen, fanden sich 2 Patienten, die lediglich bis zum Scheitel kamen. 7 Patienten gelangten beim Versuch den Handrücken nach hinten zwischen die Schulterblätter zu führen nur bis zum Kreuz bzw. zum Gesäß, wobei

allerdings 5 dieser Patienten auch mit der nicht geschädigten Seite nicht weiter kamen. Tabelle 3 zeigt die Häufigkeiten der angegebenen Funktionsumfänge.

Tab. 3: Bewegungen im Alltag

Art der Bewegung	Maximale Lokalisation	Häufigkeit
Arbeiten über Kopf	über dem Kopf	59
	nur auf Gesichtshöhe	-
	nur unter Kopfhöhe	-
	gesamt	59
Anheben von Lasten mit ausgestrecktem Arm im Vergleich zur Gegenseite	genau so hoch	48
	etwas weniger hoch	12
	deutlich weniger hoch	-
	gesamt	60
Mit der Handinnenfläche des operierten Arms komme ich bis zum	Nacken	54
	Hinterhaupt	2
	Scheitel	2
	gesamt	58
Mit dem nicht operierten Arm komme ich	genau so weit	47
	weiter	14
	gesamt	61
Die nichtoperierte Schulter erreiche ich mit der operierten Seite	mit der Handfläche	57
	mit den Fingerspitzen	4
	gar nicht	-
	gesamt	61
Den Handrücken des operierten Arms kann ich führen bis	zwischen die Schulterblätter	25
	zur Rückenmitte	29
	zum Kreuz	2
	zum Gesäß	5
	gesamt	61
Mit dem nicht operierten Arm komme ich	genau so weit	40
	weiter	19
	gesamt	59



### **3.1.3. Einfluss von Händigkeit, Geschlecht und Alter**

Weiterhin wurde untersucht, ob die Seite der Schädigung einen Einfluss auf die Beweglichkeit hatte. Wir verglichen somit die Variable „Seite der Schädigung in Bezug auf die dominante Hand“ (gleiche bzw. Gegenseite) mit den Variablen der Bewegungseinschränkung. Es fanden sich keine statistisch signifikanten Zusammenhänge.

Auch in Bezug auf das Geschlecht konnten keine Unterschiede in der Bewegungseinschränkung nachgewiesen werden.

Nur in Bezug auf das Alter bei Operation ließ sich zeigen, dass die Bewegungseinschränkung in Richtung seitwärts/körperwärts mit zunehmenden Alter ebenfalls zunahm (Pearson Korrelationskoeffizient  $r=0,289$ ,  $p=0,0274$ ). Für die anderen Bewegungsrichtungen ergab sich keine statistisch signifikante Korrelation zwischen Alter und Ausmaß der Bewegungseinschränkung.

### **3.1.4. Kraft und Schmerzen**

Für 58 Patienten standen Daten zur Einschätzung der Kraft in den oberen Extremitäten durch den Untersucher als auch als durch die Selbsteinschätzung der Patienten zur Verfügung. In der Einschätzung des Untersuchers war nur bei einem Patienten (1,7%) eine Differenz in der Kraft im Sinne einer Kraftminderung auf der geschädigten Seite festzustellen. In der Selbsteinschätzung empfanden 4 Patienten (6,9%) postoperativ eine deutlich reduzierte Kraft, 16 Patienten (27,6%) eine geringfügig reduzierte Kraft und 38 Patienten (65,5%) empfanden ihre Kraft in den Extremitäten seitengleich.

Die subjektive Einschätzung der Kraftminderung zeigt im Chi-Quadrat-Test einen deutlichen Zusammenhang mit persistierenden Schmerzempfindungen der Patienten.

Bei 62 Patienten standen Angaben zum Schmerzempfinden für die Auswertung zur Verfügung. 28 Patienten gaben an, keine Schmerzen im Bereich des geschädigten Gelenks zu haben, 28 Patienten gaben geringfügige Schmerzen meist in Form von Wetterfühligkeit an und bei 5 Patienten traten mittelstarke

Schmerzen auf. Der Patient mit der präoperativ schon länger bestehenden Schulterergelenksprengung hatte auch postoperativ starke Schmerzen. Abbildung 8 stellt die beobachteten Häufigkeiten dar. Die Häufigkeitsunterschiede sind mit  $p=0,0005$  statistisch signifikant.

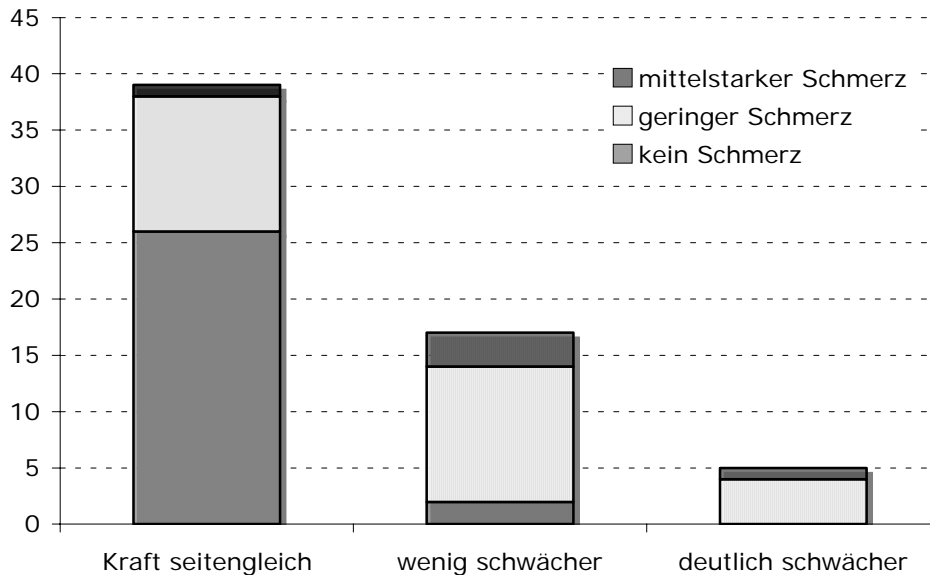


Abb. 8: Zusammenhang zwischen zur Schmerz- und Kräfteinschätzung

Über die Abhängigkeit von der Schmerzempfindung hinaus zeigte die subjektive und die durch den Untersucher durchgeführte Kräfteinschätzung keinen weiteren Zusammenhang mit sonstigen erhobenen Variablen.

### 3.2. Radiologische Nachuntersuchung

Bei 39 Patienten fand eine radiologische Befundkontrolle im Rahmen der Nachuntersuchung statt. Beurteilt wurden Gelenkspaltweite, Stufenbildung zwischen Clavicula und Acromion, Zeichen für Bandverkalkungen des Ligamentum coracoclaviculare und des Ligamentum acromioclaviculare sowie Zeichen einer Arthrose im Acromioclaviculargelenk.

Lediglich bei einem Patienten (2,6%) zeigte sich ein Gelenkspalt größer 10 mm, bei 5 Patienten (12,8%) lag die Gelenkspaltweite zwischen 5 und 10 mm.

33 Patienten (84,6%) zeigten keine Erweiterung des Gelenkspalts. Der Patient mit mehr als 10 mm Gelenkspaltweite zeigte eine Stufenbildung in der Größenordnung einer halben Schaftbreite, hatte weder objektiv noch subjektiv Bewegungseinschränkungen oder Kraftminderungen und litt auch nicht unter Schmerzen. Er war mit dem Operationserfolg voll zufrieden.

Es fand sich bei nur einem Patienten (2,6%) eine Stufenbildung über Schaftbreite, ein Patient (2,6%) zeigte eine Stufenbildung von einer Schaftbreite und 10 Patienten (25,6%) von einer halben Schaftbreite. Bei 28 Patienten (71,8%) fanden sich radiologisch keine wesentlichen Stufenbildungen. Der Patient mit der Stufenbildung über Schaftbreite zeigte weder objektiv noch subjektiv Bewegungseinschränkungen, die Kraft war subjektiv leicht gemindert und er gab an, selten leichte Schmerzen zu verspüren. Der Patient war mit dem Operationserfolg nicht voll zufrieden, insbesondere wegen des kosmetisch ungünstigen Effekts der Stufenbildung und einer unschönen Operationsnarbe.

Verkalkungen der Bänder konnten nur beim Ligamentum coracoclaviculare festgestellt werden. Hier zeigten 4 Patienten (10,3%) starke Verkalkungen, 11 Patienten (28,2%) leichte Verkalkungen und 24 Patienten (61,5%) keinerlei Anzeichen für Kalkbildung im Bandbereich. Von den 4 Patienten mit starken Bandverkalkungen des Ligamentum coracoclaviculare hatte ein Patient (2,6%) eine geringe Einschränkung des Bewegungsumfangs für die Bewegungsrichtung seitwärts/körperwärts. Dieser Patient konnte seine bisherige Sportart nur eingeschränkt wieder aufnehmen. Er war aufgrund dieser Residuen mit dem Operationserfolg nicht voll zufrieden. Zwei der 4 Patienten mit starken Bandverkalkungen litten zeitweise unter geringen Schmerzen.

Für das gesamte Kollektiv zeigte der Chi-Quadrat-Test keine signifikanten Zusammenhänge zwischen Stufenbildung und Verkalkungen im Ligamentum coracoclaviculare einerseits und Beweglichkeit, Kraft und Schmerzen andererseits.

Anzeichen für eine Arthrose fanden sich in keinem Fall.

### **3.3. Ausfallzeiten, Berufs- und Sportunfähigkeit**

59 Patienten machten Angaben zur Dauer der physio- bzw. ergotherapeutischen Behandlung. Im Mittel lag die Behandlungsdauer bei  $8,4 \pm 11,4$  Wochen mit einem Minimum von 0 Wochen und einem Maximum von 52 Wochen. Ein Patient gab an, sich noch in physiotherapeutischer Behandlung zu befinden.

46 vor der Operation erwerbstätige Patienten machten Angaben zur Wiederherstellung der Arbeitsfähigkeit. Die Arbeitsfähigkeit war im Mittel nach  $6,0 \pm 4,4$  Wochen wieder hergestellt. Ein Patient blieb nur 1 Woche der Arbeit fern, das Maximum der Dauer der Arbeitsunfähigkeit lag bei 28 Wochen. Ein Patient konnte seine Berufstätigkeit nicht wieder aufnehmen, ein Patient nur eingeschränkt.

Angaben zur sportlichen Betätigung wurden von 49 Patienten gemacht. Die mittlere Dauer bis zur Wiederaufnahme sportlicher Aktivität lag bei  $12,3 \pm 17,1$  Wochen mit einem Minimum von 0 Wochen und einem Maximum von 104 Wochen. 10 Patienten konnten ihre sportliche Betätigung nur eingeschränkt wieder aufnehmen, 2 Patienten gar nicht. Letztere 2 Patienten kehrten jedoch voll in ihren Beruf zurück.

### **3.4. Kosmetisches Ergebnis**

Die Beurteilung der Narbe erfolgte ebenfalls durch den Untersucher und auch durch den Patienten selbst. Aus Untersuchersicht konnte bei 61 Patienten ein Befund erhoben werden. 40 Patienten zeigten ein gutes Ergebnis ohne Narbenprobleme, bei 10 Patienten war eine hypertrophe Narbe nachweisbar, bei 9 Patienten war eine geringe Stufenbildung zu sehen, bei einem Patienten war eine Keloidbildung sichtbar und bei einem Patienten waren alle drei Veränderungen (Stufenbildung, Hypertrophie, Keloidbildung) vorhanden.

61 Patienten machten Angaben zu ihrer Einschätzung des kosmetischen Operationsergebnisses. 31 Patienten beurteilten das Aussehen der Schulter und der Operationsnarbe mit gut bis sehr gut, 21 Patienten fanden das Operationsergebnis zufriedenstellend und 9 Patienten befanden es als schlecht. Zu diesen 9 Patienten

zählte der Patient mit allen drei objektivierbaren Veränderungen, allerdings zählen auch 3 Patienten dazu, deren Befund vom Untersucher als gut bewertet wurde.

Trotzdem zeigte sich im Chi-Quadrat-Test ein deutlicher statistischer Zusammenhang zwischen der Selbsteinschätzung der Patienten und der Einschätzung durch den Untersucher mit  $p=0,0350$ . Ein Zusammenhang mit dem Geschlecht konnte nicht nachgewiesen werden. Die Selbsteinschätzung der Operationsnarbe hatte im Gegenzug eine deutliche Auswirkung auf die Zufriedenheit mit der Operation ( $p=0,0104$ ). Abbildung 9 zeigt die Werte als Stapeldiagramm.

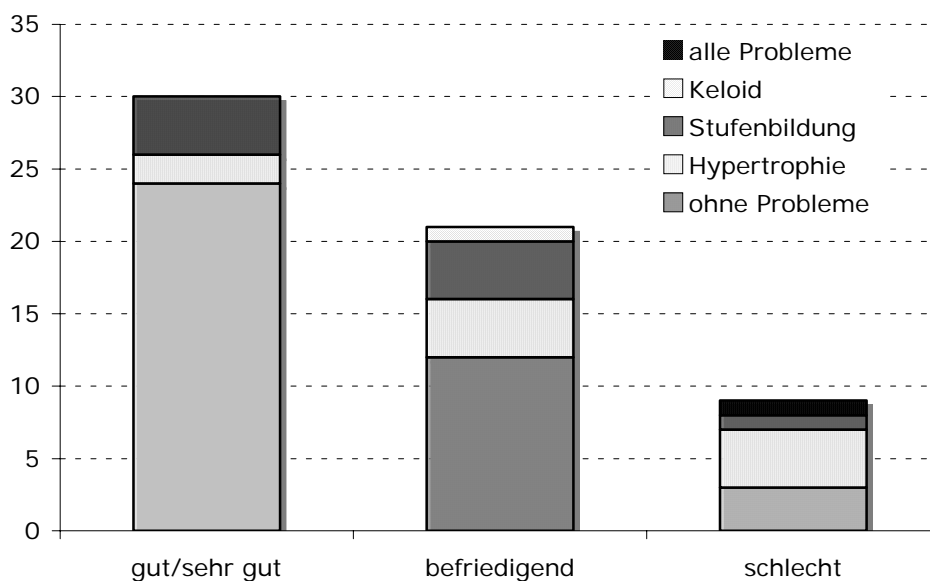


Abb. 9: Kosmetisches Ergebnis. Selbstbeurteilung der Patienten im Vergleich zur Einschätzung des Untersuchers

### 3.5. Patientenzufriedenheit

61 Patienten machten Angaben zur Frage, wie zufrieden sie mit dem Operationsergebnis sind. 45 Patienten (73,7%) sind voll zufrieden, 15 Patienten (24,6%) nicht voll zufrieden und ein Patient (1,6%) unzufrieden mit der Operation.

Die Patientenzufriedenheit steht in enger Beziehung zu einer Reihe von Variablen. So wurde oben bereits beschrieben, dass die Selbstbeurteilung der Operationsnarbe einen Einfluss auf die Zufriedenheit hat.

Darüber hinaus zeigte der Chi-Quadrat-Test einen Zusammenhang mit dem Auftreten von Schmerzen ( $p=0,0014$ ), wobei der Patient, der mit der Operation unzufrieden ist, auch zu den 6 Patienten mit deutlichen Schmerzen gehört. 28 Patienten berichteten über geringe Schmerzen, 27 Patienten waren schmerzfrei. Abbildung 10 zeigt die Häufigkeiten als Stapeldiagramm.

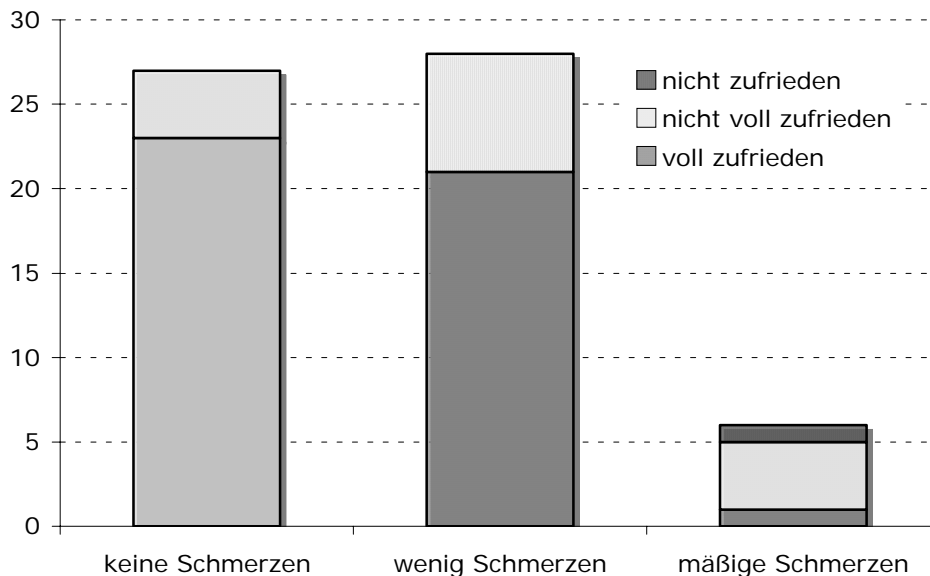


Abb. 10: Die Grafik zeigt die Abnahme des Anteils voll zufriedener Patienten mit Zunahme der Schmerzsymptomatik.

Der Chi-Quadrat-Test konnte auch einen Zusammenhang zu den Variablen Selbsteinschätzung der Kraft mit  $p=0,0127$  nachweisen, wobei 4 von den 5 Patienten mit deutlich empfundener Kraftminderung im operierten Arm zu der Gruppe der nicht voll zufriedenen Patienten gehören. 17 Patienten empfanden ihre Kraft im operierten Arm lediglich geringfügig schwächer und 38 Patienten empfanden ihre Kraft als seitengleich. Abbildung 11 zeigt die Werte wiederum als Stapeldiagramm.

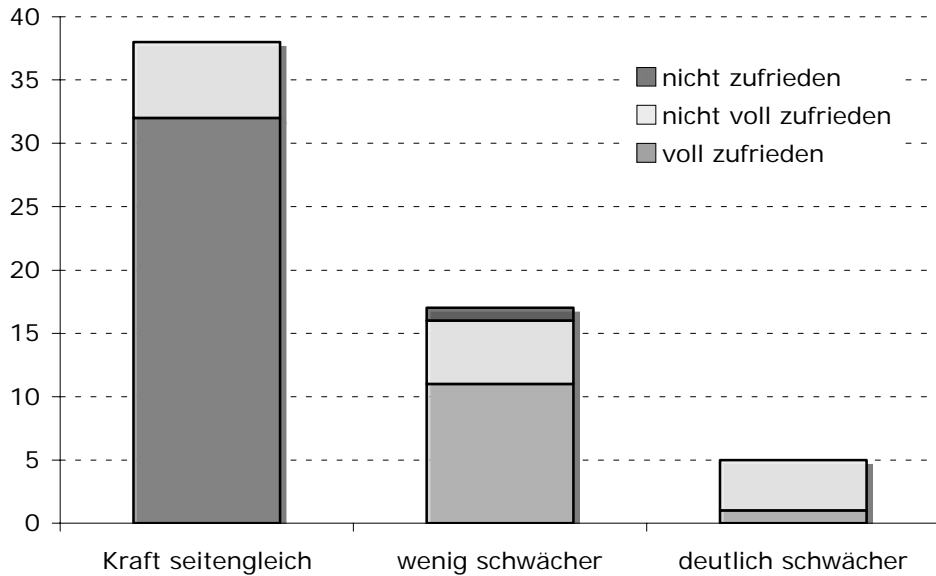


Abb. 11: In dieser Grafik ist der Zusammenhang zwischen dem Anteil voll zufriedener Patienten und der Kraft im operierten Arm zu sehen.

Auch das Unsicherheitsgefühl der Patienten beeinflusste die Patientenzufriedenheit. Der Chi-Quadrat-Test ergab einen p-Wert von  $p=0,0014$ . 58 Patienten machten zu dieser Frage eine Angabe, 8 Patienten fühlten sich nach der Operation unsicher, 50 Patienten sicher. Abbildung 12 zeigt die Häufigkeitsverteilung.

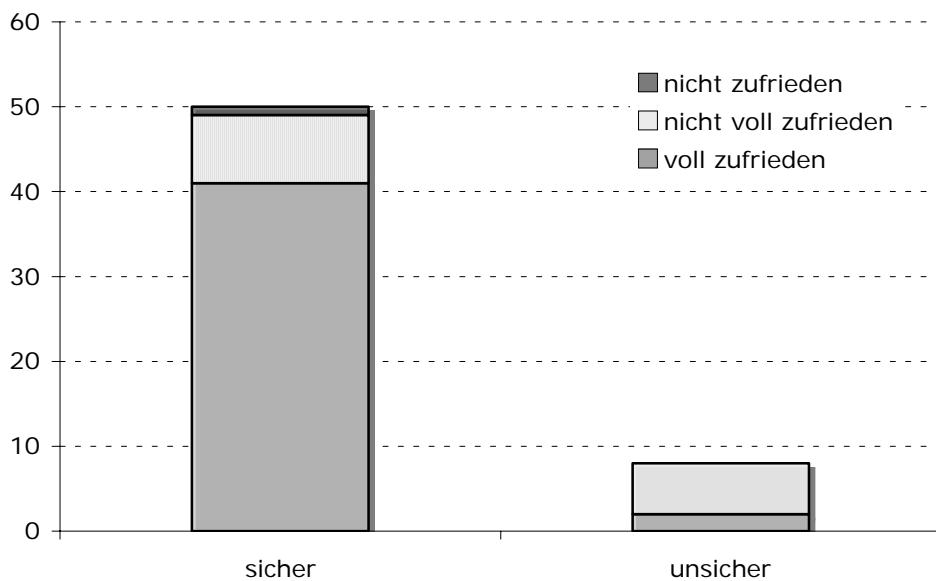


Abb. 12: In diesem Diagramm ist der Zusammenhang zwischen Unsicherheit und Patientenzufriedenheit dargestellt.

Von den objektiven und subjektiven Parametern der Beweglichkeit bzw. Bewegungseinschränkung zeigte nur die Frage, ob das „Heben mit ausgestrecktem Arm“ seitengleich möglich ist, einen Bezug zur Patientenzufriedenheit. Der Chi-Quadrat-Test ergab einen p-Wert von  $p=0,0053$ . Abbildung 13 zeigt die Werte als Stapeldiagramm.

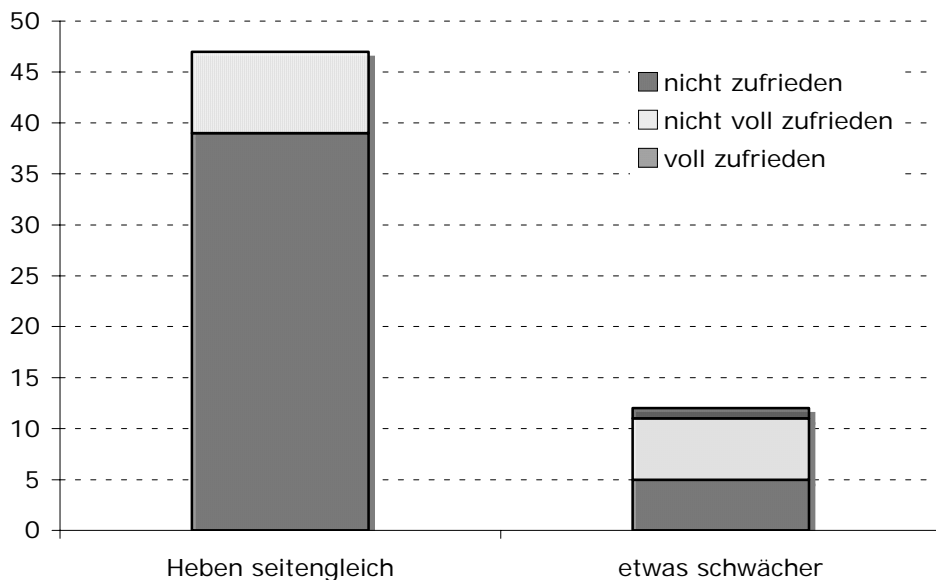


Abb. 13: Die Grafik zeigt den Zusammenhang zwischen dem Heben von Lasten mit dem ausgestreckten Arm und der Patientenzufriedenheit.

Darüber hinaus zeigte kein weiterer erhobener Parameter einen statistisch signifikanten Zusammenhang mit der Patientenzufriedenheit.

Die Frage, ob sich die Patienten der gleichen Operation bei einer vergleichbaren Schädigung des Acromioclaviculargelenks nochmals unterziehen würden, beantworteten insgesamt 56 Patienten, wobei 49 Patienten (87,5%) mit ja und 2 Patienten (3,6%) mit nein antworteten. 5 Patienten (8,9%) beantworteten die Frage mit vielleicht. Neben dem erwarteten Zusammenhang mit der Variablen Unsicherheit ( $p=0,0042$ ) zeigte sich im Chi-Quadrat-Test nur noch für die Variable Beweglichkeit seitwärts/körperwärts ein statistisch signifikanter Zusammenhang mit einem p-Wert von  $p=0,0201$ .



#### 4. Diskussion

Die Diskussion um die bestmögliche Therapie der Schulterreckgelenkverrenkung beginnt vor der Wahl des Operationsverfahrens. Es ist die Entscheidung, ob eine operative oder eine konservative Behandlung vorzuziehen ist. Einigkeit besteht insoweit, als dass die meisten Autoren eine Tossy-I-Verletzung nicht operieren würden, da radiologisch keine Dislokation nachweisbar ist und somit eine Operation keine Prophylaxe einer Arthrose im Schulterreckgelenk darstellt (Schwarz und Heisel 1986, Göhring et al. 1993, Krüger-Franke et al. 1993, Kortmann und Böhm 2000, Bradley and Elkousy 2003, Spencer 2007). Bei Tossy-II-Verletzungen sind sich die Autoren nicht mehr einig. Durch die Subluxation der Clavicula gegenüber dem Acromion wird z.T. die Arthrosegefahr als wichtige Ursache für Langzeitbeschwerden gesehen und die Operation empfohlen (Taft et al. 1987, Mayr et al. 1999). Dem gegenüber sehen die Befürworter der konservativen Therapie ein vermeidbares Operationsrisiko im Vordergrund und verweisen auf gute Langzeitergebnisse (Allman 1967, Haas und Blauth 1989, Habermeyer 1990, Rockwood and Young 1990, Göhring et al. 1993, Dumontier et al. 1995, Graupe et al. 1995, Turnbull 1998, Bradley and Elkousy 2003).

Die meisten Unterschiede in den Empfehlungen findet man jedoch bei Tossy-III-Verrenkungen. Während Befürworter einer konservativen Therapie davon ausgehen, dass bei der ausgeprägten Luxation die Gefahr der Arthrosebildung eher gering ist und durch eine Operation nicht verbessert wird (Bjermeld et al. 1983, Galpin et al. 1985, Schwarz und Heisel 1986, Haas und Blauth 1989, Woiytys and Nelson 1991, Calvo et al. 2006), sehen die Befürworter der Operation gerade hier die Indikation für einen Eingriff, um die anatomischen Verhältnisse wieder herzustellen und dadurch die volle Funktionsfähigkeit im Schulterreckgelenk zu gewährleisten (Schwarz und Heisel 1986, Hellmich und Sievers 1988, Blatter und Meier 1990, Riedl und Genelin 1991, Göhring et al. 1993, Gollwitzer 1993, Krüger-Franke et al. 1993, Pfahler et al. 1994, Graupe et al. 1995, Nachtkamp et al. 1996, Mayr et al. 1999, Ryhänen et al. 2006).

Ein wichtiges Argument der Operationsgegner ist die Belastung des Patienten in Relation zum zu erwartenden Funktionszuwachs gegenüber der konservativen

Therapie. Die Befürworter der konservativen Therapie sehen es als unverhältnismäßig an, wenn Patienten für einen nur geringen Vorteil in der Funktionsfähigkeit, der sich im Alltag möglicherweise nicht einmal bemerkbar macht,

1. die Operation,
2. die möglichen Nebenwirkungen und Unverträglichkeiten hinsichtlich des Implantats,
3. den Zweiteingriff zur Materialentfernung sowie
4. eine deutliche Operationsnarbe hinnehmen müssen.

Die vorliegende Arbeit basiert auf Nachuntersuchungsergebnissen von 64 Patienten mit vollständiger Schulterreckgelenksprengung (Tossy III), die operativ unter Verwendung einer PDS-Kordel versorgt wurden (Nachuntersuchungszeitraum  $31,3 \pm 19,6$  Monate). Mit dieser Methode ist durch das Einbringen eines resorbierbaren Materials zur Stabilisierung und Rekonstruktion im Schulterreckgelenk ein Zweiteingriff unnötig und Unverträglichkeitsreaktionen sind bisher nur in extrem geringem Maße zu erwarten. Untersucht wurde nicht nur die Funktionsfähigkeit des Gelenks, sondern auch die Zufriedenheit der Patienten mit der Operation und dem Ergebnis.

#### **4.1. Funktionsergebnis: Bewegungsumfang und Kraft**

Die Bewegungseinschränkungen der Patienten im Seitenvergleich der gesunden zur verletzten Seite ergab nur geringe Einschränkungen, die im Mittel bei allen untersuchten Bewegungsrichtungen unter  $5^\circ$  lagen. Zieht man  $20^\circ$  Bewegungseinschränkung als im Alltag relevanten Wert heran, zeigten 4 Patienten (6,7%) in der Bewegungsrichtung körperwärts/seitwärts eine Einschränkung, in den anderen Bewegungsrichtungen noch weniger.

Dies kann als sehr gutes Ergebnis gewertet werden. Es liegt in derselben Größenordnung wie die Ergebnisse von Krüger-Franke et al. (1993) die unter Verwendung der PDS-Kordel mit zusätzlicher transartikulärer Fixierung durch

Kirschner-Drähte bei 7% der Patienten relevante Bewegungseinschränkungen fanden. Mayr et al. (1999), die in ihrer Studie an 82 Patienten mit vollständiger Schulterreckgelenksprengung (Tosy III) ebenfalls eine Versorgung mit PDS-Kordel zur Augmentation und Kirschnerdrähten zur transartikulären Stabilisierung durchführten, kamen auf 5,5% Patienten mit Einschränkungen größer als 20°. Fremerey et al. (1996), die ebenfalls eine PDS-Kordel nutzten, fanden nur bei 2,4% der Patienten relevante Bewegungseinschränkungen. Ryhänen et al. (2006) untersuchten Patienten nach Hakenplattenimplantation und konnten nur bei 7% der Patienten funktionelle Einschränkungen feststellen. Bächli et al. (2000) fanden in ihrer Studie mit 2 Gruppen, die mit verschiedenen Operationsmethoden behandelt wurden und einer konservativ behandelten Gruppe Funktionseinschränkungen bei 3% bis 20% der Patienten, wobei diese Unterschiede nicht statistisch signifikant waren. In ihrer Metaanalyse von 24 Studien zur konservativen und operativen Behandlung der vollständigen Schulterreckgelenksprengung kommen Phillips et al. (1998) zu dem Ergebnis, dass das operative Vorgehen bei 5% der Patienten Funktionseinschränkungen und die konservative Behandlung bei 13% der Patienten Funktionseinschränkungen mit sich bringt. Auch diese Unterschiede waren statistisch nicht signifikant.

In unserer Untersuchung war bei nur einem Patienten (1,6%) die Kraft nach Einschätzung des Nachuntersuchers vermindert. Subjektiv empfanden 4 Patienten (6,3%) eine Kraftminderung, wobei alle 4 Patienten auch Schmerzen angaben. Im Chi-Quadrat-Test zeigte sich ein deutlicher Zusammenhang zwischen Schmerzen und subjektiver Kraftminderung ( $p=0,0005$ ), so dass die subjektive Einschätzung der Kraftminderung eher auf das Auftreten von Schmerzen zurück zu führen ist als auf eine verminderte Muskelkraft. Die Befunde hinsichtlich der geringen Rate an Patienten mit einer Kraftminderung decken sich mit denen anderer Autoren, sowohl bei Patienten nach operativer als auch nach konservativer Behandlung (Press et al. 1997, Phillips et al. 1998, Fremerey et al. 2001, Schlegel et al. 2001, Spencer 2007).

Diese insgesamt sehr guten Ergebnisse der unterschiedlichen Behandlungsarten auch von anderen Autoren zeigen, dass man die Entscheidung für oder gegen eine Operation mit Bezug auf andere Kriterien treffen muss. Es gibt sichtlich in Bezug auf die Wiederherstellung der Funktionalität keine prinzipiellen Vorteile der

Operation (Press et al. 1997, Phillips et al. 1998, Kortmann und Böhm 2000, Fremerey et al. 2001, Bradley and Elkousy 2003, Calvo et al. 2006).

#### **4.2. Stufenbildung, Arthrose und Bandverkalkungen**

Insgesamt zeigten nur 2 Patienten eine Stufenbildung von einer Schaftbreite oder darüber als Zeichen einer Reluxation der Clavicula. Diese Stufenbildung führte in keinem Fall zu objektiven oder subjektiven Beweglichkeitseinschränkungen und nur im stärker ausgeprägten Fall subjektiv zu einer geringfügigen Abnahme der Kraft.

In der Literatur finden sich unterschiedliche Angaben zum Erfolg der Augmentation. Eskola et al. (1991) mussten in ihrer Nachuntersuchung 4 Jahre nach Operation bei 14 von 70 Patienten eine relevante Claviculadislokation feststellen. Reichenkender et al. (1996) fanden in ihrer operierten Patientengruppe bei 18 von 41 Patienten eine Subluxation der Clavicula in der Nachuntersuchung. Tienen et al. (2003) wiesen bei 3 von 21 Patienten 3 Jahre nach Operation eine Subluxation der Clavicula nach. Dimakopoulos et al. (2006) fanden zum Zeitpunkt der Entlassung nur bei 2 von 38 ihrer operierten Patienten eine relevante Stufenbildung. Mathieu et al. (2007), die ihre Patienten mit einem Dacrylen-Implantat zur Stabilisierung des coracoclaviculären Bandapparats versorgten, fanden in ihrer Nachuntersuchung ca. 6 Jahre nach Operation bei 46% der Patienten eine Stufenbildung, während Nicholas et al. (2007) zumindest postoperativ bei keinem Patienten relevante Stufenbildungen erkannten. Einigkeit besteht darin, dass eine eventuelle Stufenbildung keinen Einfluss auf Bewegungsumfang, Kraft oder persistierende Beschwerden in der Schulter hat (Eskola et al. 1991, Jalovaara et al. 1991, Mulier et al. 1993, Reichenkender et al. 1996, Krüger-Franke et al. 1993, Fremerey et al. 1996, Bradley and Elkousy 2003, Bektaşer et al. 2004, Tienen et al. 2003, Calvo et al. 2006, Mathieu et al. 2007, Nicholas et al. 2007).

Neben der Subluxation der Clavicula ist die Verkalkung des Ligamentum coracoclaviculare ein häufiger radiologischer Befund in der Nachuntersuchung. Auch in unserem Patientenkollektiv waren radiologisch in 4 Fällen deutliche Verkalkungen und in 11 Fällen leichte Verkalkungen des Ligamentum coracoclaviculare zu sehen.

Der acromioclaviculare Bandapparat und die Gelenkkapsel waren nicht betroffen. Es bestand kein signifikanter Zusammenhang zwischen Beweglichkeit, Kraft oder Schmerzen und dem Auftreten von Verkalkungen des Ligamentum coracoclaviculare, so dass dies als Nebenbefund bezeichnet werden kann. Dies entspricht auch der Sichtweise anderer Arbeitsgruppen (Park et al. 1980, Jalovaara et al. 1991, Krüger-Franke et al. 1993, Mulier et al. 1993, Sim et al. 1995, Tanner und Hardegger, 1995, Tienen et al. 2003, Hackenberger et al. 2004, Calvo et al. 2006, Dimakopoulos et al. 2006).

Zusammenfassend lässt sich sagen, dass radiologisch feststellbare postoperative Veränderungen im Bereich des Acromioclaviculargelenks kaum eine Bedeutung für die Funktionsfähigkeit des behandelten Gelenks haben. Dies scheint unabhängig von der angewandten Operationsmethode zu gelten.

### **4.3. Arbeits- und Sportunfähigkeit**

Für die Beurteilung, zu welcher Behandlung einer vollständigen Sprengung des Acromioclaviculargelenks Patienten geraten werden soll, ist auch die Behandlungsdauer und die Zeit der Rehabilitation bis zur Wiedereingliederung in den Arbeitsprozess zu berücksichtigen. Das entspricht größenordnungsmäßig den Berichten anderer Autoren. In unserem Patientenkollektiv lag die Zeit der Arbeitsunfähigkeit bei einem Mittelwert von 6 Wochen und der Sportunfähigkeit bei durchschnittlich 12 Wochen. In ihrem Vergleich von operierten zu konservativ behandelten Patienten mit vollständiger Schulterreckgelenksprengung fanden Press et al. (1997) bei den operierten Patienten einen Mittelwert des Arbeitsausfalls von ca. 10 Wochen, bei den konservativ Behandelten von nur ca. 3 Wochen. Die Aussagekraft ist jedoch durch die geringe Gruppengröße (16 operierte und 10 konservativ behandelte Patienten) begrenzt. Galpin et al. (1985) konnten keine Unterschiede in der Rekonvaleszenzzeit zwischen operierten und konservativ behandelten Patienten feststellen. Park et al. (1980) führten eine Nachuntersuchung an insgesamt 85 operierten Patienten mit Schulterreckgelenksprengung Tossy III durch und fanden bei Patienten mit Resektion der distalen Clavicula eine mittlere Arbeitsunfähigkeit von nur 3 Wochen, während die anderen Patienten im Mittel 12 Wochen lang arbeitsunfähig waren. Bei Tienen et al. (2003), deren

Patientenkollektiv überwiegend aus Leistungssportlern bestand, konnten die Patienten ihre sportlichen Aktivitäten durchschnittlich nach 10 Wochen wieder aufnehmen.

Bei der Dauer der Arbeitsunfähigkeit sind allerdings nicht nur die Behandlungsbedingungen zu berücksichtigen. Der Rekonvaleszenzbedarf richtet sich auch nach dem Ausmaß des initialen Traumas und eventueller weiterer Schädigungen und nach dem Ausmaß der Compliance (Morrison and Lemos 1995, Kovacic and Bergfeld 2005). Solche Effekte beeinflussen gerade bei Untersuchungen mit geringer Gruppengröße die Ergebnisse erheblich, so dass aus den vorliegenden Arbeiten kaum Rückschlüsse auf Vor- oder Nachteile einzelner Verfahren gezogen werden können.

#### **4.4. Patientenzufriedenheit**

In den bisherigen Ausführungen ergibt sich nicht zwangsläufig der Vorteil des einen oder anderen Verfahrens zur Behandlung der vollständigen Schulterergelenksprengung (Tossy III). Dementsprechend ist die Entscheidung, zu welcher Behandlung geraten werden sollte, stark von den individuellen Gegebenheiten des jeweiligen Patienten abhängig (Kovacic and Bergfeld 2005). Die daraus resultierende Zufriedenheit der Patienten mit dem Behandlungsergebnis stellt daher ein Qualitätskriterium der Behandlung der vollständigen Schulterergelenksprengung dar (Jansen-Winkel 2006).

Die Spannweite der Patientenzufriedenheit reicht in der Literatur von 63% (Folwaczny et al. 2000) bis zu 90% (Krüger-Franke et al. 1993). Phillips et al. (1998) beschrieben in ihrer Meta-Analyse von 24 Veröffentlichungen über insgesamt 1172 Patienten eine Patientenzufriedenheit von 88% nach Operation und 87% nach konservativer Behandlung.

Die Frage, von welchen Kriterien die Patientenzufriedenheit abhängt, wird in der Literatur unterschiedlich gesehen:

Bei Mathieu et al. (2007) lag die Patientenzufriedenheit bei 77% voll zufriedener Patienten, was die Autoren vor allem auf Unverträglichkeitsreaktionen gegen das

Augmentationsmaterial Dacrylen bei 14 von 75 Patienten zurückführten. Folwaczny et al. (2000) stellten hingegen fest, dass von ihren 47% nicht zufriedenen Patienten viele das kosmetische Ergebnis des Eingriffs bemängelten. Hackenberger et al. (2004) untersuchten getrennt an 28 Patienten die Zufriedenheit mit der Funktion und dem kosmetischen Ergebnis und fanden, dass zwar 86% ihrer Patienten hinsichtlich Beweglichkeit, Kraft und Schmerzen voll zufrieden waren, jedoch nur 46% mit dem kosmetischen Ergebnis hinsichtlich residualer Stufenbildung und Aussehen der Operationsnarbe. Die Patienten von Galpin et al. (1985) hatten hingegen keine Einschränkung der Behandlungszufriedenheit durch Stufenbildung oder Narbe und auch Graupe et al. (1995) berichteten, dass eine Reihe ihrer Patienten trotz deutlicher Stufenbildung voll zufrieden mit dem Behandlungsergebnis waren.

In unserem Kollektiv waren 73,7% der Patienten voll zufrieden mit der Operation, 24,6% eingeschränkt zufrieden und 1,6% unzufrieden. Trotz der z.T. eingeschränkten Zufriedenheit gaben nur 3,6% der Patienten an, sich zur Behandlung einer solchen Verletzung nicht nochmals einer Operation zu unterziehen.

Zusammenhänge zwischen Patientenzufriedenheit und kosmetischen Aspekten waren in unserem Patientenkollektiv nicht nachweisbar. Weder Stufenbildung noch Narbenhypertrophie oder Keloidbildung beeinflussten die Patientenzufriedenheit statistisch signifikant.

Auch von den vielen erhobenen objektiven und subjektiven funktionellen Parametern zeigten lediglich „Heben mit ausgestrecktem Arm“ und „subjektive Kräfteinschätzung“ einen statistisch signifikanten Zusammenhang mit der Patientenzufriedenheit in dem Sinne, dass die Unfähigkeit, eine Last mit beiden Armen gleich hoch heben zu können bzw. eine verspürte Kraftminderung die Zufriedenheit einschränkte ( $p=0,0053$ ).

Wesentliche Einflussgröße auf die Patientenzufriedenheit hatte das Schmerzempfinden. Obwohl kein Patient starke Schmerzen hatte, nur 6 Patienten über mäßige Schmerzen berichteten und 28 Patienten zeitweise leichte Schmerzen hatten, ergab der Chi-Quadrat-Test einen p-Wert von  $p=0,0014$ . Das Empfinden von Schmerzen zeigte auch einen hochsignifikanten Zusammenhang mit „subjektiver Kräfteinschätzung“ ( $p=0,0005$ ). Da eine Kraftminderung nur in einem Fall ob-

jektivierbar war, liegt die Interpretation nahe, dass auch die oben erwähnten Zusammenhänge zwischen Patientenzufriedenheit und Heben/subjektive Kräfteinschätzung auf Schmerzempfindungen zurück zu führen sind.

#### **4.5. Ausblick**

Ähnlich der Operationen, in welchen Alлотransplantate zur Augmentation der Clavicula und/oder Stabilisierung im Acromioclaviculargelenk genutzt werden (Nicholas et al. 2007, Gonzales et al. 2007, Pennington et al. 2007), ist der Einsatz einer PDS-Kordel nicht mit einem Zweiteingriff verbunden. Auch die gute Verträglichkeit des PDS lässt diese Operationsmethode als gut einsetzbar erscheinen. Zu achten ist dabei auf die Nutzung eines möglichst breiten, bandförmigen Materiales zur Repositionsfixierung der Clavicula (Blatter und Meier 1990). Probleme mit Materialverlagerungen und -brüchen, wie sie bei Einsatz von metallenen Implantaten vorkommen, sind bei dieser Technik vernachlässigbar. Auch die mit der Literatur vergleichbaren sehr guten Ergebnisse in unserer Untersuchung sprechen für den Einsatz von PDS-Implantaten.

Zwei wichtige Bereiche sind bei der Entscheidung hinsichtlich einer Operation zu berücksichtigen:

##### **1. die Belastung des Acromioclaviculargelenks**

Bei Leistungssportlern und Arbeitern, die viel über Kopf arbeiten, evtl. auch mit Kraftaufwand, scheint eher eine Tendenz zu bestehen, zur Operation zu raten. Allerdings garantiert bekanntermaßen auch eine gelungene Operation nicht die volle postoperative Einsatzfähigkeit (Rangger et al. 2002). Dies ist jedoch nicht nur in Zusammenhang mit der Art der Behandlung zu sehen, sondern auch das initiale Trauma, z.B. mit Schädigung der Gelenkflächen, trägt dazu bei.

##### **2. die kosmetischen Aspekte**

Sowohl eine Stufenbildung im Acromioclaviculargelenk als auch eine Operationsnarbe können eine Belastung für den betroffenen Patienten darstellen (Folwaczny et al. 2000, Hackenberger et al. 2004), insbesondere, wenn die Narbe nicht normal verheilt sondern durch Zug verbreitert oder Keloid sehr prominent ist (Tienen et al. 2003). Abhilfe könnte in der Möglichkeit eines arthroskopischen Eingriffs mit



minimaler Narbenbildung zu sehen sein (Nicholas et al. 2007, Gonzales et al. 2007, Pennington et al. 2007). In wie weit diese Methode bei kleinerer Operationsnarbe aber längerer Operationsdauer wirklich als minimal invasiv anzusehen ist, sei dahin gestellt. Die Entscheidung zum Eingriff, ob arthroskopisch oder offen operativ, ist von daher auf Basis der individuellen Gegebenheiten mit dem Patienten zu treffen.

Die Frage der optimalen Behandlung von vollständigen Schulterreckgelenkssprengungen wird vermutlich auch weiterhin in der Diskussion bleiben. Insgesamt wird deutlich, dass es die universelle Antwort auf die Frage, ob und welche Operation anzuraten sei, nicht gibt. Dies bedeutet aber auch zugleich eine Herausforderung an die Medizin, die verschiedenen, als brauchbar zu bezeichnenden Verfahren weiter zu optimieren mit dem Ziel der schnellstmöglichen Wiederherstellung der Funktion bei maximal verringerten Langzeitproblemen (insbesondere Schmerz) nach vollständigen Sprengungen des Schulterreckgelenks.

## 5. Zusammenfassung

Die Anzahl der Luxationen im Acromioclaviculargelenk hat in den letzten Jahren zugenommen. Die Diagnose einer solchen Schulterreckgelenksprengung ist in der Regel schon aus der Anamnese und dem klinischen Befund zu stellen, da die Symptomatik und das klinische Bild eindeutig sind. Behandlungsmöglichkeiten werden jedoch nach wie vor kontrovers diskutiert, sowohl die Frage, welches Operationsverfahren als auch die Frage nach einer Operation überhaupt.

In der unfallchirurgischen Abteilung des Kreiskrankenhauses Böblingen gehen wir davon aus, dass bei der Therapie der vollständigen Schulterreckgelenksprengung die komplette anatomische Rekonstruktion anzustreben ist, um die Beweglichkeit, die Kraft und die Beschwerdefreiheit im Gelenk wieder herzustellen. Die vorliegende Arbeit basiert auf den Nachuntersuchungsergebnissen von 64 Patienten (Nachbeobachtungszeitraum  $31,3 \pm 19,6$  Monate), die mit einer vollständigen Schulterreckgelenksprengung (Tossy III) zur Behandlung kamen und eine Rekonstruktion des Gelenks unter Verwendung einer PDS-Kordel erfuhren.

Funktionell gab es bei allen nachuntersuchten Bewegungsrichtungen nur bei 4 Patienten leichte Bewegungseinschränkungen im Vergleich zur gesunden Seite. Die subjektive Eindruck der Kraftminderung auf der verletzten Seite bei weiteren 4 Patienten stand in eindeutigem Zusammenhang mit empfundenen Schmerzen ( $p=0,0005$ ). Die radiologischen Befunde hinsichtlich Stufenbildung, Arthrosezeichen und Bandverkalkungen waren gering und zeigten keine Zusammenhänge mit den funktionellen Parametern oder mit Schmerzempfindungen. Diese Ergebnisse entsprechen den Befunden in der Literatur.

Hinsichtlich der Patientenzufriedenheit war lediglich ein Patient nicht zufrieden mit dem Operationsergebnis. Während andere Autoren Zusammenhänge der Patientenzufriedenheit mit kosmetischen Problemen in Bezug auf Stufenbildung oder Operationsnarbe fanden, konnten wir das nicht bestätigen. Auch Bewegungseinschränkungen zeigten keinen Zusammenhang mit der Zufriedenheit der Patienten. Als einzige relevante Größe, die einen Einfluss auf die Patientenzufriedenheit hat, ermittelten wir die empfundenen Schmerzen, wobei kein Patient starke Schmerzen

angab, 6 Patienten über mäßige Schmerzen und 28 Patienten über zeitweilig leichte Schmerzen berichteten ( $p=0,0014$ ).

Insgesamt weisen nahezu alle Behandlungsoptionen der vollständigen Schulter-eckgelenksprengung gute bis sehr gute funktionelle Ergebnisse auf. Abhängig ist der Behandlungserfolg aber nicht nur von der angewandten Therapie sondern auch von der Belastung des Schultereckgelenks in Beruf und Sport. Hier sind die Ansprüche der Patienten durchaus unterschiedlich. Ähnliches gilt für die kosmetischen Probleme mit oder ohne Operation. Die Entscheidung zum Eingriff, ob konservativ oder operativ, ist von daher auf Basis der individuellen Gegebenheiten des Patienten zu treffen.

## 6. Literatur

Aderhold K (1983) Temporärer metallischer Schultergelenksersatz bei kompletter Eckgelenkssprengung. Unfallheilkunde 86:416-419

Albrecht F, Kohaus H, Stedtfeld HW (1982): Die Balsler-Platte zur acromio-claviculären Fixierung. Chirurg 53:732-734

Allman FL (1967): Fractures and ligamentous injuries of the clavicle and its articulation. J Bone Joint surg 49A:774-784

Ambrecht A, Graudins J (1990): Die temporäre extraartikuläre Fixation nach Bosworth bei vollständiger Schulterreckgelenkssprengung. Nachuntersuchungsergebnisse von 41 operativ behandelten Patienten. Akt Traumatol 20:283-287

Apprill G, Gelfert G (1975): Zur Behandlung der Luxatio acromioclavicularis. Chirurg 46:140-142

Artmann M (1971): Die anbehandelten Verletzungen des Schultergelenkes. Z Orthop 114:654-655

Bäthis H, Tingart M, Bouillon B, Tilling T (2000): Konservative oder operative Therapie der Schulterreckgelenkverletzung – was ist gesichert? Eine systematische Literaturanalyse nach Kriterien der „evidence based medicine“. Chirurg 71:1082-1089

Bäthis H, Tingart M, Bouillon B, Tilling T (2001): Stand der Therapie der Schulterreckgelenksverletzung. Unfallchirurg 104:955-960

Bailey RW, O'Connor GA, Tilus PD, Baril JD (1972): A dynamic repair for acute and chronic injuries of the acromioclavicular area. J Bone Joint Surg (Am) 54:1802-1804

Bargren JH, Erlanger S, Dick HM (1978): Biomechanics and comparison of two operative methods of treatment of complete acromioclavicular separation. Clin Orthop 130:267-271

Bartholomew RS (1981): PDS (polydioxanone suture): a new synthetic absorbable suture in cataract surgery. A preliminary study. *Ophthalmologica* 183:81-85

Bektaşer B, Bozkurt M, Oçgüder A, Solak S, Oğuz T (2004): Surgical treatment of type III acromioclavicular joint dislocations by a modified Bosworth technique. *Ulus Travma Acil Cerrahi Derg* 10:245-249

Bjernerud H, Hovelius L, Thorling J (1983): Acromioclavicular separations treated conservatively. *Acta OrthopScand* 54:743-745

Blatter G, Meier G (1990): Augmentation der korakoclavikulären Bandnaht. Vergleich zwischen Drahtcerclage, Vicrylband und PDS-Kordel. *Unfallchirurg* 93:578-583

Bönisch U, Lembcke O, Gröger A (2001): Welche Informationen sind zur Therapie der traumatischen Schulterverletzung im Eishockey notwendig? *Sportverletz Sportschaden* 15:92-101

Bosworth BM (1941): Acromioclavicular Separation. *Surg Gynec Obst* 73:866-874

Bradley JP, Elkousy H (2003): Decision making: operative versus nonoperative treatment of acromioclavicular joint injuries. *Clin Sports Med* 22:277-290

Bürkle de la Camp H (1932): Die operative Behandlung der Luxatio acromioclavicularis. *Zentr Bl Chir* 59:2796-2797

Bunnell S (1928): Fascial graft for dislocation of acromioclavicular joint. *Surg Gynecol Obstet* 46:563-564

Calvo E, López-Franco M, Arribas IM (2006): Clinical and radiologic outcomes of surgical and conservative treatment of type III acromioclavicular joint injury. *J Shoulder Elbow Surg* 15:300-305

Ciullo JV, Stevens GG (1989): The prevention and treatment of injuries to the shoulder in swimming. *Sports Med* 7:182-204

Dewar FP, Barrington TW (1965): The treatment of chronic acromioclavicular dislocation. *J Bone Joint Surg (Br)* 47:32-36

- Dick R, Ferrara MS, Agel J, Courson R, Marshall SW, Hanley MJ, Reifsteck F (2007): Descriptive epidemiology of collegiate men's football injuries: National Collegiate Athletic Association Injury Surveillance System, 1988-1989 through 2003-2004. *J Athl Train* 42:221-233
- Dimakopoulos P, Panagopoulos A, Syggelos SA, Panagiotopoulos E, Lambiris E (2006): Double-loop suture repair for acute acromioclavicular joint disruption. *Am J Sports Med* 34:1112-1119
- Dittmer HK, Jauch W, Wening V (1984) Die Versorgung der Schulterreckgelenksverrenkung mit der Baiser-Platte. *Unfallheilkunde* 87:216-221
- Dumontier C, Sautet A, Man M, Apoil A (1995): Acromioclavicular dislocations: Treatment by coracoacromial ligamentoplasty. *J Shoulder Elbow Surg* 4:130-134
- Ecke H, Patzak HJ, Hoffmann D (1991): Überbrückungszuggurtungen zur Wiederherstellung rupturierter Amphiarthrosen am Beckenring. *Unfallchirurgie* 6:335-342
- Ejeskar A (1974): Coracoclavicular wiring for acromioclavicular joint dislocation: a ten year follow-up study. *Acta Orthop Scand* 45:652-658
- Fick R (1911): *Handbuch der Anatomie und Mechanik der Gelenke*. Gustav Fischer, Jena
- Fleming RE, Tornberg DN, Kiernan H (1978) an operative repair of acromioclavicular separation. *J Trauma* 18:709-714
- Fremerey RW, Lobenhoffer P, Ramacker K, Gerich T, Skutek M, Bosch U (2001): Akute AC-Gelenksprengung – operative oder konservative Therapie? *Unfallchirurg* 104:294-299
- Frick H, Leonhardt H, Starck D (1992): *Allgemeine Anatomie, spezielle Anatomie I*. 3. Auflage, Thieme, Stuttgart
- Galpin RD, Hawkins RJ, Grainger RW (1985): A comparative analysis of operative versus nonoperative treatment of grade III acromioclavicular separations. *Clin Orthop* 193:150-155

- Göhring U, Matuszewicz A, Friedl W, Ruf W.(1993): Behandlungsergebnisse nach unterschiedlichen Operationsverfahren zur Versorgung einer Schulterreckgelenksprengung. Chirurg 64:565-571
- Gollwitzer M (1993): Operative Versorgung der kompletten Schulterreckgelenksluxation (Tossy III) mit PDS-Kordel. Aktuelle Traumatol 23:366-370
- Gonzalez R, Damacén H, Nyland J, Caborn (2007): Acromioclavicular joint reconstruction using peroneus brevis tendon allograft. Arthroscopy 23:788.e1-4
- Graupe F, Dauer U, Eyssel M (1995): Spätergebnisse nach operativer Behandlung der Schulterreckgelenkssprengung Tossy III durch die Balsler-Platte. Unfallchirurg 98:422-426
- Gurd FB (1941) The treatment of complete dislocation of the outer end of the clavicle. Ann Surg 113: 1094-1096
- Haas N, Blauth M (1989): Verletzungen des Acromio- und Sternoclaviculargelenks - operative oder konservative Behandlung? Orthopäde 18:234-246
- Habermeyer P (1990): Schulterchirurgie. Urban & Schwarzenberg, München, 1. Auflage, 139-147
- Hackenberger J, Schmidt J, Altmann T (2004): Die Auswirkungen von Hakenplatten auf den Subacromialraum. Eine Klinische und MRT-Studie. Z Orthop Ihre Grenzgeb 142:603-610
- Haupt PR, Duspiva W (1988): PDS-Augmentationsplastik bei Kreuzbandverletzungen. Unfallchirurg 91:97-105
- Headey J, Brooks JH, Kemp SP (2007): The epidemiology of shoulder injuries in English professional rugby union. Am J Sports Med 35:1537-1543
- Hell K, Matter P, Barri C (1971): Zur operativen Behandlung der acromioclaviculären Luxation. Aktuelle Traumatol 1:245-249
- Hellmich A, Sievers U (1988): Schulterreckgelenksprengungen mit transcutaner Kirschnerdrahtfixation. Ergebnisse der Nachuntersuchung an 45 Patienten. Aktuelle Traumatol 18:9-13

- Henry MO (1929): Acromio-clavicular dilocations. Minn Med 12:131-136
- Hermann JB, Woodward SC, Meriwether LS, Benjamin LE (1972): Comparison of methods for determining biodegradability of cyanoacrylate tissue adhesives. Res Commun Chem Pathol Pharmacol 3(1):155-164
- Hörster G, Hierholzer G (1978): Diagnostik und Therapie frischer und veralteter Bandverletzungen im Bereich des Schultergürtels. Chirurg 49:1-5
- Jäger M, Wirth GJ (1978): Kapselbandläsionen – Biomechanik, Diagnostik und Therapie. Thieme, Stuttgart
- Jalovaara P, Päivänsalo M, Myllylä V, Niinimäki T (1991): Acute acromioclavicular dislocations treated by fixation of the joint and ligament repair or reconstruction. Acta Orthop Belg 57:296-305
- Jansen-Winkel B (2006): Die Ergebnisse der operativen Versorgung von Schulterergelenksprengungen mit der Acro-Plate®. Medizinische Fakultät der Charité, Universität Berlin, Dissertationsschrift
- Kappakas GS, McMaster JH (1978): Repair of acromioclavicular separation using a dacron prosthesis graft. Clin Orthop 131:247-252
- Katz AR, Mukherjee DP, Kaganov AL, Gordon S (1985): A new synthetic monofilament absorbable suture made from polytrimethylene carbonate. Surg Gynecol Obstet 161:213-218
- Kennedy JC, Cameron H (1954): Complete dislocation of the acromioclavicular joint. J Bone Joint Surg (Br) 36:202-208
- Klonz A, Loitz D (2005): Das Akromioklavikulargelenk. Unfallchirurg 108:1049-1058
- Kment H (1932): Zur Behandlung der Luxatio acromioclavicularis. Zentr Bl Chir 59:410-413
- Kocher MS, Feagin JA (1996): Shoulder injuries during alpine skiing. Am J Sports Med 24:665-669



Kortmann HR, Böhm HJ (2000): Akromioklavikulargelenkluxation. Konservative oder operative Therapie? – Operativ. Trauma und Berufskrankheit 2 (Suppl1):S098-S101

Kovacic J, Bergfeld J (2005): Return to play issues in upper extremity injuries. Clin J Sport Med 15:448-452

Krüger-Franke M, Maurer T, Rosemeyer B (1993): Ergebnisse eines kombinierten Operationsverfahrens bei der kompletten AC-Gelenkluxation Tossy III. Unfallchirurg 96:1-5

Marschner G (1958): Die operative Behandlung der Luxatio acromioclavicularis. Zentr BI Chir 83:517-521

Mathieu L, Rongieras F, Fascia P, Ollat D, Chauvin F, Versier G (2007): Acromioclavicular dislocations treated by synthetic coraco-clavicular ligamentoplasty. Rev Chir Orthop Reparatrice Appar Mot 93:116-125

Mayr E, Braun W, Eber W, Rüter A (1999): Versorgung von ACG-Sprengungen. Unfallchirurg 102:278-286

Meeder PJ, Dannöhl C (1988): Verletzungen des Schulterreckgelenkes. Aktuelle Traumatol (Suppl) 18:24

Morrison DS, Lemos MJ (1995): Acromioclavicular separation. Reconstruction using synthetic loop augmentation. Am J Sports Med 23:105-110

Moschinski D, Linke R, Drüke V (1987): Operative Behandlung der frischen Schulterreckgelenkssprengung mit resorbierbarem Nahtmaterial. Aktuelle Chir 22:183-187

Moseley HF (1959): Athletic injuries to the shoulder region. Am J Surg 98: 401-403

Mulier T, Stuyck J, Fabry G (1993): Conservative treatment of acromioclavicular dislocation. Evaluation of functional and radiological results after six years follow-up. Acta Orthop Belg 59:255-262

Mumford EB (1941): Acromioclavicular dislocation: a new operative treatment. J Bone Joint Surg 23: 799-801

- Murray JWG (1973): Reconstruction of the dislocated acromioclavicular joint: a simplified method. *Orthop Rev* 2: 55-58
- Nachtkamp J, Magin M, Paar O (1996): Die operative Behandlung der ACG-Sprengung. Vergleichende Nachuntersuchung zwischen Zuggurtungsarthrodese und Kirschnerdrahtarthrodese mit PDS-Augmentation. *Aktuelle Traumatol* 26:42-47
- Neviaser JS (1951): Acromioclavicular dislocation treated by transference of the coracoacromialligament. *Bull Hosp Jt Orthop Inst* 12: 46-47
- Nicholas SJ, Lee SJ, Mullaney MJ, Tyler TF, McHugh MP (2007): Clinical Outcomes of Coracoclavicular Ligament Reconstructions Using Tendon Grafts. *Am J Sports Med* (in print)
- Nissen CW, Chatterjee A (2007): Type III acromioclavicular separation: results of a recent survey on its management. *Am J Orthop* 36:89-93
- Nguyen V, Williams G, Rockwood (1991): Radiography of acromioclavicular dislocation and associated injuries. *Crit Rev Diagn Imaging* 32:191-228
- Nockemann PF (1992): *Die chirurgische Naht*. 4. Auflage, Thieme, Stuttgart
- Osterwalder A, von Huben R (1987): Die Verwendung von resorbierbarem Fixationsmaterial (PDS-Kordeln) am Schultergelenk. *Helv Chir Acta* 54:431-436
- Paavolainen P, Bjorkenheim JM, Pankku P, Slati P (1983): Surgical treatment of acromioclavicular dislocation: a review of 39 patients. *Injury* 14:415-420
- Park JP, Arnold, JA, Coher TP, Harris WD, Becker DA (1980): Treatment of acromioclavicular separations. A retrospective study. *Am J Sports Med* 8: 251-254
- Pennington WT, Hergan DJ, Bartz BA (2007): Arthroscopic coracoclavicular ligament reconstruction using biologic and suture fixation. *Arthroscopy* 23:785.e1-7
- Petrokov V (1959): Die acromioclaviculäre Luxation. *Bruns Beitr Klin Chirurg* 199:143-177

- Pfahler M, Krödel A, Refior HJ (1994): Surgical treatment of acromioclavicular dislocation. Arch Orthop Trauma Surg 113:308-311
- Phemister DB (1942): The treatment of dislocation of the acromioclavicular joint by open reduction and threaded-wire fixation. J Bone Joint Surg 24:166-172
- Phillips AM, Smart C, Groom AF (1998): Acromioclavicular dislocation. Conservative or surgical therapy. Clin Orthop Relat Res 353:10-17
- Press J, Zuckerman JD, Gallagher M, Cuomo F (1997): Treatment of grade III acromioclavicular separations. Operative versus nonoperative management. Bull Hosp Jt Dis 56:77-83
- Radloff H, Weigert M (1971): Indikation und Technik der operativen Behandlung von Schulterergelenksprengungen. Aktuelle Traumatol 1:55-60
- Rahn G (1975): Operative Versorgung der totalen Acromioclaviculargelenksprengung. Zentr Bl Chir 100:1263-1265
- Rangger C, Hrubesch R, Paul C, Reichkender M (2002): Sportfähigkeit nach Verletzungen des Schulterergelenks. Orthopäde 31:587-590
- Ray JA, Doddi N, Regula D, Williams JA, Melveger A (1981): Polydioxanone (PDS), a novel monofilament synthetic absorbable suture. Surg Gynecol Obstet 153:497-507
- Reichkender M, Rangger C, Dessl A, Ulmer H (1996): Vergleich und Ergebnis von Schulterergelenkverletzungen II. und III. Grades. Unfallchirurg 99:778-783
- Rehn J, Thelen E (1975): Die Verletzungen des Acromioclaviculargelenkes. Hefte Unfallheilkd 126:131-136
- Rehn JE, Thelen E (1992): Die Stabilisierung des Schulterergelenkes durch PDS-Kordei. Aktuelle Traumatol 22: 61-64
- Riedl J, Genelin A (1991): Behandlung der AC-Luxation mit einem Bohrdraht und PDS-Kordel. Unfallchirurgie 17: 140-145
- Rockwood CA (1984): Injuries of the acromioclavicular joint. In: Rockwood CA,

Green DP (eds): Fractures in adults. Lippincott Raven, Philadelphia

Rockwood CA, Young DC (1990): Disorders of the acromioclavicular joint. In: Rockwood CA, Matsen FA (eds): The Shoulder. WB Saunders, London

Rockwood CA, Williams GR, Young DC (1996): Injuries to the acromioclavicular joint. In: Rockwood CA, Green DP, Buchholz RW, Heckman JD (eds): Fractures in adults. Lippincott Raven, Philadelphia

Rosenorn M, Pedersen EB (1974): The significance of the coracoclavicular ligament in experimental dislocation of the acromioclavicular joint. Acta Orthop Scand 45:346-349

Ryhänen J, Leminen A, Jämsä T, Tuukkanen J, Pramila A, Raatikainen (2006): A novel treatment of grade III acromioclavicular joint dislocations with a C-hook implant. Arch Orthop Trauma Surg 126:22-27

Sanz LE, Patterson JA, Kamath R, Willet G, Almed SW, Butterfield AB (1988): Comparison of Maxon suture with vincryl, chromatic catgut and PDS sutures in fascial closure in rats. Obstet Gynecol 71:418-423

Schindler A, Schmid JP, Heyse C (1985): Temporäre Fixation mit Hakenplatte nach Balsler bei der Behandlung der frischen vollständigen Schulterreckgelenksprengung. Unfallchirurg 88:533-540

Schlegel TF, Burks RT, Marcus RL, Dunn HK (2001): A prospective evaluation of untreated acute grade III acromioclavicular separations. Am J Sports Med 29:699-703

Schneppendahl G, Ludolph E (1987): Posttraumatische chronische Instabilität des Schulterreckgelenkes. Unfallchirurgie 13: 19-21

Schmittinger KA, Sikorski A (1983): Erfahrungen mit der Balsler-Platte bei Sprengung des Akromioklavikulargelenks und lateralen Klavikulafrakturen. Aktuelle Traumatol 13:190-195

Scholze H, Ludwig B (1970): Die Behandlung der Luxationen im Acromioclavikulargelenk. Bruns Beitr Klin Chir 218:65-67

- Schwarz B, Heisel J (1986): Ursachen, Therapie und Ergebnisse der operativen Behandlung frischer und veralteter Akromioklavikularsprengungen. Aktuelle Traumatol 16:97-109
- Seitz HD, Kuner EH, Springrum HW (1972): Erfahrungen mit der operativen Behandlung von Luxationen im Schulterergelenk. Bruns Beitr Klin Chir 219:323-327
- Sim E, Schwarz N, Höcker K, Berzlanovich A (1995): Repair of complete acromioclavicular separations using the acromioclavicular-hook plate. Clin Orthop Relat Res 314:134-142
- Smith MJ, Stewart MJ (1979): Acute acromioclavicular separations: a 20-year study. Am J Sports Med 7:62-65
- Spencer EE (2007): Treatment of grade III acromioclavicular joint injuries: a systematic review. Clin Orthop Relat Res 455:38-44
- Stock H, Friese H (1980): Schulterergelenkverrenkungen – operative Behandlung und Ergebnisse bei 88 Fällen. Unfallheilkunde 83:586-591
- Taft TN, Wilson FC, Oglesby JW (1987): Dislocation of the acromioclavicular joint. An end result study. J Bone Joint Surg 69:1045-1051
- Tanner A, Hardegger F (1995): Die korakoklavikuläre Verschraubung: eine einfache Behandlung der Schulterergelenksprengung. Unfallchirurg 98:518-521
- Tiedtke R, Rahmanzadeh R, Breyer HG (1983): Die Reißfestigkeit der Bänder des Schulterergelenks. Hefte Unfallheilk 165:51-54
- Tiedtke R, Rahmanzadeh R, Faensen M (1983): Die Entwicklung eines neuen Implantates zur Behandlung der Schulterergelenkssprengung. Unfallheilkunde 165: 270
- Tossy JD, Mead NC, Sigmond HM (1963): Acromioclavicular separations: useful and practical classification for treatment. Clin Orthop Relat Res 28:111-119
- Turnbull JR (1998): Acromioclavicular joint disorders. Med Sci Sports Exerc 30(Suppl 4):S26-32

- Vargas L (1942): Repair of complete acromioclavicular dislocation utilizing the short head of the biceps. J Bone Jt Surg 24(A):772-773
- Watkins JT (1925) an operation for the relief of acromioclavicular luxations. J Bone Joint Surg 7: 790-792
- Weaver JK, Dunn HK (1972): Treatment of acromioclavicular injuries, especially complete acromioclavicular separation. J Bone Joint Surg (Am) 54:1187-1191
- Wirth CJ (1983): Möglichkeiten und Fehlerquellen der Röntgendiagnostik bei der Schulterergelenksprengung. Hefte Unfallheilk 165:171-172
- Witt HN, Cotta H (1958): Die operative Wiederherstellung der Clavicula und ihrer Gelenke. Chir Prax 2:62-77
- Wojtys EM, Nelson G (1991): Conservative treatment of grade III acromioclavicular dislocations. Clin Orthop 168:112-119
- Wolter D (1989) Sporttypische Verletzungsmuster der acromioclaviculären Region - Diagnostik und Indikationsstellung. 53. Jahrestagung der Deutschen Gesellschaft für Unfallheilkunde. Berlin 1989
- Wolter D, Eggers C (1984) Reposition und Fixation der akromioklavikulären Luxation mit Hilfe einer Hakenplatte. Hefte Unfallheilkd 170:80-82
- Zanca P (1971): Shoulder Pain: involvement of the acromio-clavicular joint. Am J Roentgenol 112:493-506
- Zilch H, Skuber HG, Friedebold G: Ergebnisse nach Spätrekonstruktion der Schulterergelenksprengung. Aktuelle Traumatol 13:194-197 (1983)
- Zimmerman H: zur Behandlung der acromio-Clavicular-Luxation. Arch Orthop Unfallchir 69:60-67 (1970)

## 7. Anhänge

## **8. Danksagung**

Ich danke meinem früheren Chef, Herrn Prof. Dr. habil. Pavel Dufek, für die Betreuung, konstruktive Kritik und für die Unterstützung bei dieser Arbeit.

Des Weiteren danke ich Herrn Dr. Oltzsch für die Bereitstellung des Themas und den Mitarbeiterinnen und Mitarbeitern der unfallchirurgischen Abteilung des Kreiskrankenhauses Böblingen für die Unterstützung.

Abschließend gilt der Dank meiner Familie, meinen Eltern und Mike, die durch ihre Beharrlichkeit zur Fertigstellung dieser Arbeit beigetragen haben.



## 9. Lebenslauf



Frank Thormählen

geboren am 21.4.1966 in Flensburg

Familienstand: ledig  
Konfession: evangelisch

**Schulbildung:**

1972 – 1976 Grundschule Bredstedt  
1976 – 1985 Friedrich-Paulsen-Gymnasium Niebüll  
Abschluss : Abitur / Allgemeine Hochschulreife

**Wehrdienst:**

1985 – 1986 Grundwehrdienst Luftwaffe, Hamburg und Husum

**Hochschulbildung :**

1986 – 1994 Studiengang Humanmedizin, Medizinische Universität zu Lübeck  
Abschluss : Staatsexamen

**Famulaturen :**

September - Oktober 1989 Kreiskrankenhaus Husum, Chirurgie  
August - September 1990 Praxisfamulatur Niebüll, Innere Medizin  
Oktober - November 1990 Schiffshospital "Meerkatze" (Island, Großbritannien, Nordsee) Allgemeinmedizin und Notfallmedizin  
Januar - März 1992 Mackay Base Hospital, Mackay (Australien) Chirurgie und Traumatologie  
März - Mai 1992 Katherine Hospital, Katherine (Australien) und Aboriginal Health Center, Ngukurr (Australien) Flying Doctor Service, Innere Medizin, Gynäkologie und Pädiatrie

**Praktisches Jahr :**

August - November 1993 Medizinische Universität zu Lübeck, Wahlfach Orthopädie, Prof. Dr. v. Salis-Soglio  
November - Dezember 1993 Innere Medizin, Kreiskrankenhaus Eutin, Prof. Dr. Swobodnik  
Januar - Februar 1994 Universität Basel, Schweiz, Chirurgie, St. Claraspital Basel, Prof. Dr. Tondelli  
März - April 1994 Universität Zürich, Schweiz, Innere Medizin, Regionalspital Lachen, Dr. Mäder  
Mai - Juni 1994 University of the West Indies, Mona, Jamaica Chirurgie, Princess Margaret Hospital Nassau (Bahamas)

**Arzt im Praktikum :**

Februar 1995 - Juli 1996 Kreiskrankenhaus Böblingen, Unfallchirurgische Klinik, Dr. Oltzcher

**Assistententätigkeit :**

August 1996 – Februar 2001	Klinikum Neustadt, Klinik für Orthopädie, Prof. Dr. Dufek, Akut - Orthopädie Schwerpunkt Gelenkchirurgie (Endoprothetik, Arthroskopie)
August 1998 - April 1999	Orthopädische Rehabilitationsklinik, Dr. Sand Schwerpunkt Anschlussheilbehandlungen
März 2001 – April 2002	Praxisgemeinschaft Dr. Buchholz & Partner Orthopädische Gemeinschaftspraxis Hamburg - Othmarschen

**Facharztprüfung:**

April 2002	Facharzt für Orthopädie, Ärztekammer Hamburg
------------	--

**Facharztstätigkeit:**

April 2002 – Juni 2007	Juniorpartnerschaft in der Praxisgemeinschaft Dr. Buchholz & Partner, Othmarschen, Schwer- punkte Chirotherapie, Sportmedizin, Osteologie, Schmerzmedizin
Seit Juli 2007	KV Sitz und Kassenärztliche Tätigkeit KV Hamburg, Gesellschafter in der Partnerschaft Dr. Buchholz & Partner