**Aus der Klinik für Augenheilkunde**
**der Universität zu Lübeck**
**Direktor: Prof. Dr. med. Salvatore Grisanti**

---

# Evaluation der Spaltlampen Spectral Radar Optischen Kohärenztomographie (SL SR OCT) und Vergleich mit SL OCT und Stratus OCT bei physiologischen und pathologischen Befunden des vorderen und hinteren Augenabschnittes

Inauguraldissertation
zur
Erlangung der Doktorwürde
der Universität zu Lübeck
- Aus der Medizinischen Fakultät -

vorgelegt von
**Cyriak Nathanael Schulz-Wackerbarth**
aus Aurich

Lübeck 2011

1. Berichterstatterin: Priv.-Doz. Dr. med. Maya Müller

2. Berichterstatter: Prof. Dr. med. Dr. h.c. mult. Wolfgang Kühnel

Tag der mündlichen Prüfung: 22.08.2011

Zum Druck genehmigt. Lübeck, den 22.08.2011

# Inhaltsverzeichnis


**1. EINLEITUNG** 1

1.1. Fragestellung und Zielsetzung 2

1.2. Die Optische Kohärenztomographie 3

1.2.1. Physikalische Grundlagen der OCT 3

1.2.2. Entwicklung der OCT 10

1.2.3. Vergleich zu anderen Methoden 14

**2. MATERIAL UND METHODEN** 15

2.1. Ein- und Ausschlusskriterien 15

2.2. Studienablauf 15

2.3. OCT Geräte in dieser Arbeit 16

2.3.1. Spaltlampen-Spektralradar-OCT (SL-SR-OCT) 16

2.3.2. SL-OCT 18

2.3.3. Stratus OCT 19

2.3.4. Spectralis OCT 19

2.4. Durchführung der Bilderfassung 20

2.5. Auswertung, Datenerfassung, Datenhaltung 21

**3. ERGEBNISSE** 24

3.1. Vorderabschnitt 26

3.1.1. Lid 26

3.1.2. Hornhaut 27

3.1.3. Bindehaut und Sklera 30

3.1.4. Kammerwinkel 33

3.1.5. Hornhautnarbe 35

3.1.6. Sickerkissen 36

3.1.7. Ahmed Glaucoma Valve 40

3.2. Hinterabschnitt 42

3.2.1. Makula Normalbefund 42

3.2.2. Papille Normalbefund 45

3.2.3. Gefäße Normalbefund 48

3.2.4. Makulaödem und zentrale seröse Netzhautabhebung 50

3.2.4.1. Zystoides Makulaödem 50
3.2.4.2. Exsudate 51
3.2.4.3. Subretinale Flüssigkeit bei AMD 51
3.2.4.4. AMD (Junius Kuhnt Narbe) 52
3.2.5. Glaukompapille 53
3.2.6. Andere Erkrankungen 56
3.2.6.1. Epiretinale Gliose 56
3.2.6.2. Traktionsmembran 57
3.2.6.3. Makulaforamen 57
3.2.7. Rausch-Unterdrückung durch Mittelung 58
3.2.8. Vergleich mit Spectralis 59

**4. DISKUSSION** 60
4.1. Vorderabschnitt 60
4.2. Hinterabschnitt 71
4.3. Artefakte im OCT 81

**5. BEURTEILUNG UND PERSPEKTIVEN** 82

**6. ZUSAMMENFASSUNG** 85

**7. LITERATURVERZEICHNIS** 86

**8. ANHANG** 96
8.1. Gerätedaten 96
8.2. Hornhautmessungen 97
8.3. Bindehautmessungen 99
8.4. Netzhautdicken 100
8.5. Nervenfaserschichtdicken 105
8.6. Untersuchungsbogen 109

**9. DANKSAGUNG** 110

**10. LEBENSLAUF** 111

# 1. Einleitung

Die Bildgebung in der Augenheilkunde hat in den letzten Jahren einen hohen Stellenwert eingenommen und wird vor allem zur frühzeitigen Diagnose von Erkrankungen des Auges, zur postoperativen Befunderhebung und zur Kontrolle einer eingeleiteten Therapie eingesetzt. Außer der Sonografie, der klassischen Fotografie, der Konfokalen Laser Scanning Mikroskopie und der Scheimpflug-Pachymetrie hat sich in den letzten 20 Jahren zunehmend die Optische Kohärenztomographie als valides Verfahren durchgesetzt.

Die Optische Kohärenztomographie (optical coherence tomography, OCT), ist ein auf Reflektion von Laserlicht basierendes, modernes, nicht invasives diagnostisches Abbildungsverfahren, das die Darstellung von Gewebestrukturen als zweidimensionales und zuletzt auch dreidimensionales Tiefenschnittbild ermöglicht. Besonders in der Ophthalmologie hat sich das Prinzip als wirkungsvoll erwiesen, da das Auge mit seinen lichtdurchlässigen Medien eine maximale Eindringtiefe des verwendeten Laserlichts im Infrarotlichtbereich erlaubt.

Seit der Einführung im Jahre 1991 als neue Technik zur nicht-invasiven Darstellung lebenden Gewebes im Querschnitt[44], hat die OCT eine rasante und innovative Entwicklung vollzogen. Immer neuere Methoden und Modifizierungen führten zu schnellerer Bilderfassung, höherer Auflösung und größerer Präzision, so dass sich dieses Verfahren inzwischen als fester Bestandteil einer augenärztlichen Untersuchung etabliert hat. Besonders im Bereich der Glaukomdiagnostik und der Erkennung von Erkrankungen der Netzhaut wie dem Makulaforamen, dem Makulaödem oder der altersabhängigen Makuladegeneration hat sich die OCT-Technik als wichtige diagnostische Säule bewiesen. Sie verleiht dem Arzt die Fähigkeit, zusätzlich zur oberflächlichen Beurteilung der Netzhaut mit der Biomikroskopie auch ihre Tiefenstruktur zu erkennen. Gleichzeitig hat die OCT in den letzten Jahren immer mehr an Bedeutung für die Darstellung von Strukturen des vorderen Augenabschnittes gewonnen. Mit Hilfe der OCT lassen sich beispielsweise wichtige Untersuchungen zur Hornhautdicken-Messung vor und nach chirurgischen Eingriffen durchführen. Auch die Beurteilung des Kammerwinkels bei Glaukom-Erkrankungen wird möglich, so dass die OCT zunehmend ältere Methoden wie die Gonioskopie und die Sonografie verdrängt.

## 1.1. Fragestellung und Zielsetzung

Die rasante Entwicklung der OCT als bildgebendes Verfahren in der Augenheilkunde hat bereits mehrere Generationen von immer besseren Geräten in die klinische Anwendung gebracht[42]. So besteht der Standard heutzutage in der Verwendung von zwei unterschiedlichen Geräten für den vorderen und den hinteren Abschnitt des Auges. Dies ist für Ärzte und Kliniken jedoch nicht nur mit hohen Kosten bei der Anschaffung und Wartung verbunden, sondern auch mit einer zusätzlichen Einarbeitung in meist verschiedene Software-Systeme. Außerdem ist der Wechsel des Untersuchungsortes für Patient und Arzt umständlich und zeitaufwändig.

Die routinemäßige Untersuchung des vorderen Augenabschnittes und die biomikroskopische Beurteilung der Netzhaut mittels vorgehaltener Lupe erfolgt an der Spaltlampe und geht jeder anderen bildgebenden Untersuchung voraus. Dies bedeutet, dass der Patient für die heute aus Diagnostik- und Dokumentationsgründen fast routinemäßig erforderliche Bildgebung u. U. vor drei verschiedene Geräte platziert wird.

Ziel dieser Arbeit war deshalb die klinische Erprobung eines durch das Institut für Biomedizinische Optik in Lübeck entwickelten „Vielzweck-Gerätes“, dem SL-SR-OCT Prototypen. Hierbei wurde eine OCT-Einheit mit Spectral-Domain Technologie an eine handelsübliche Spaltlampe fixiert. Dem Arzt sollte somit die Möglichkeit geboten werden, während der routinemäßigen Spaltlampenuntersuchung gleichzeitig OCT-Bilder, und zwar sowohl des Vorderabschnittes als auch der Netzhaut zu erfassen. Durch die synergetische Verknüpfung von zwei Untersuchungsschritten (Spaltlampe und OCT) sollte so eine effizientere und umfassendere augenärztliche Untersuchung ermöglicht werden. Gleichzeitig stellt das kombinierte Gerät eine neue OCT-Generation mit Spektralradartechnik dar, welche im Vergleich zu den älteren Verfahren evaluiert werden sollte.

Im Rahmen der Arbeit sollte das neue kombinierte OCT-Gerät daher mit den in der Augenklinik aktuell eingesetzten Geräten für den Vorderabschnitt (SL-OCT, Heidelberg Engineering, Heidelberg) und den Hinterabschnitt (Stratus OCT, Carl Zeiss Meditec, Dublin CA. USA) im Hinblick auf Bildqualität und klinischer Einsetzbarkeit vergleichend untersucht werden.

## *1.2. Die Optische Kohärenztomographie*

### 1.2.1. Physikalische Grundlagen der OCT

Die OCT ähnelt in ihrer zweidimensionalen Darstellung der Ultraschalltechnik, ist im Gegensatz zu dieser jedoch kontaktfrei und verwendet anstelle von Schallwellen Laserlicht im Infrarotbereich. Sie nutzt die optische Inhomogenität von biologischem Gewebe, indem die an den Grenzflächen von Gewebeschichten mit unterschiedlichen Brechzahlen entstehenden reflektierten Lichtwellen detektiert werden. Die OCT misst dabei die Amplitude und die Zeitverzögerung des Echo-Signals, ähnlich der Arbeitsweise der Sonografie. Da die Lichtgeschwindigkeit im Vergleich zur Schallgeschwindigkeit jedoch um ein vielfaches höher ist, können Zeitverzögerungen, die im Femtosekunden-Bereich liegen, mit elektronischen Geräten nicht erfasst werden[26]. Die Ermittlung des Gangunterschiedes wird deshalb anhand des entstehenden Interferenzmusters zwischen dem reflektierten Strahl aus der Probe und einem Referenzstrahl detektiert.

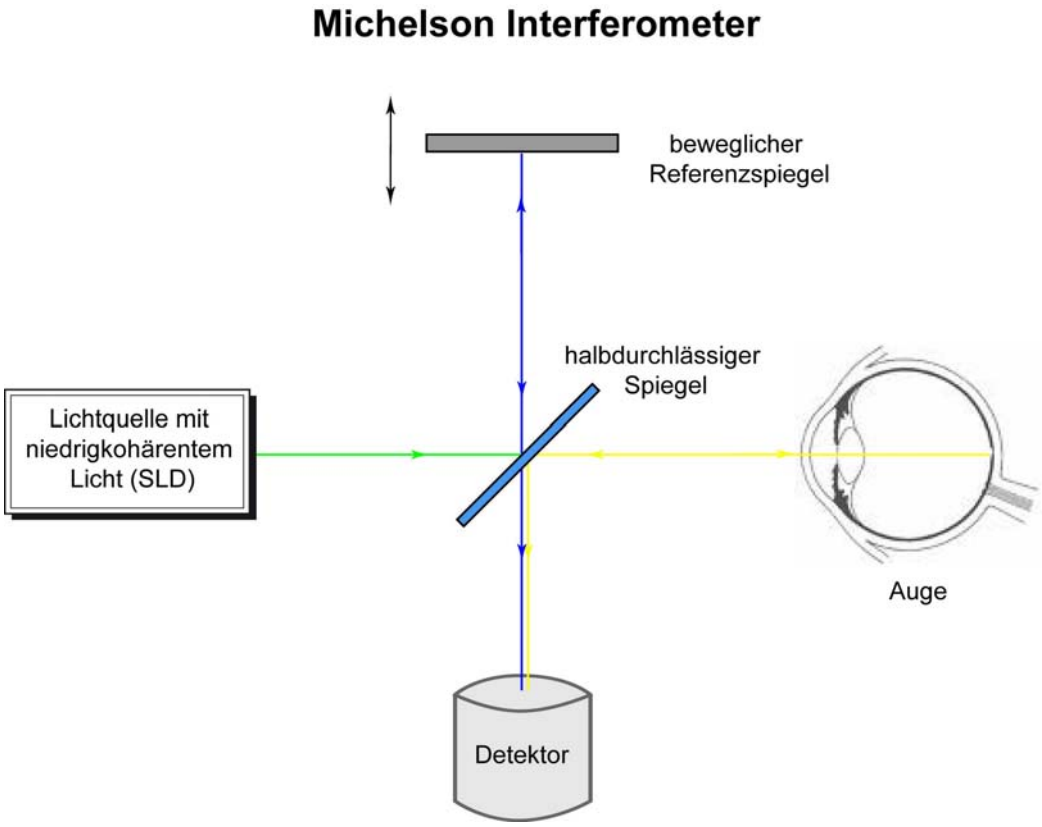


**Abb. 1: Michelson Interferometer**: Das Licht der Superlumineszenzdiode (SLD) wird am halbdurchlässigen Spiegel in Probenstrahl (Gelb) und Referenzstrahl (Blau) aufgeteilt. Beide Strahlen (grün) treffen im Detektor wieder aufeinander und interferieren.

Das Prinzip der OCT beruht auf der Technik der Weißlicht-Interferometrie, welche Strahlung mit geringer zeitlicher Kohärenz einsetzt und sich am technischen Aufbau eines Michelson-Interferometers darstellen lässt (Abb. 1). Von einer Superlumineszenzdiode (SLD: Lichtquelle mit nahezu gaußförmigem Spektrum) ausgehende infrarote Wellen kurzer Kohärenzlänge werden an einem Strahlteiler in gleiche Teile aufgeteilt. Die Kohärenzlänge ist dabei die maximale Wegstreckendifferenz, die zwei, von derselben Quelle ausgehende Lichtstrahlen haben dürfen, um noch miteinander interferieren zu können[36] (Abb. 2).

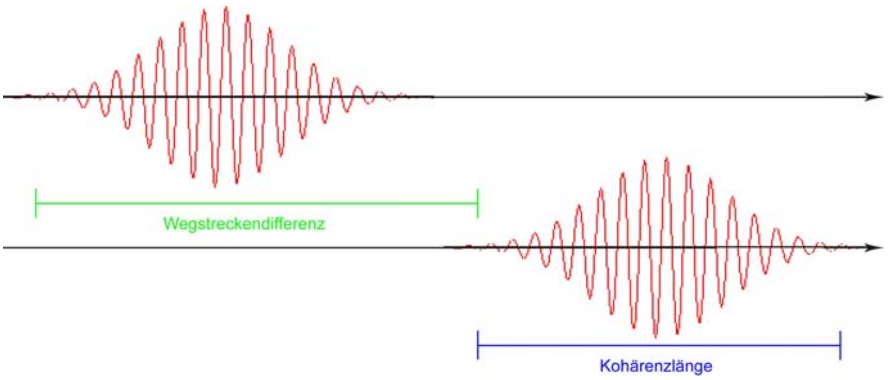


**Abb. 2: Schematische Darstellung der zeitlichen Kohärenz.** Wellenpakete kurzer Kohärenz können nicht miteinander interferieren, wenn ihre Wegsteckendifferenz größer als ihre Kohärenzlänge ist**.**

Die eine Hälfte des Lichtstrahls (Probenstrahl) trifft nun auf das zu untersuchende Objekt (Auge), die andere Hälfte wird auf einen Referenzspiegel geleitet (Referenzstrahl). Beide Strahlen werden zurückreflektiert und treffen in einem Detektor wieder aufeinander. Nur wenn der zeitliche Abstand beider Strahlen innerhalb der (kurzen) Kohärenzlänge liegt, kann es zu Interferenz kommen[41]. Bei der OCT wird nur diese Interferenz ausgewertet, so dass die Strahlung aus der Probe einer bestimmten Tiefe zugeordnet werden kann. Die Zuordnung gelingt umso präziser, je kürzer die Kohärenzlänge ist. Bei großer Kohärenzlänge würde über einen großen Bereich von Weglängendifferenzen Interferenz stattfinden, und das Signal könnte keiner spezifischen Tiefe zugeordnet werden[26].

Die Amplitude des Interferenzsignals aus Probenstrahl und Referenzstrahl wird erfasst, wobei die Tiefenzuordnung durch die Position des Referenzspiegels bestimmt wird. Anhand der Stärke des Signals kann auf die lokale Reflektivität des Gewebes in einer bestimmten Messtiefe geschlossen werden.

Die Darstellung der jeweiligen Amplitude des Signals erfolgt auf einer logarithmisch angelegten Skala um den exponentiellen Energieverlust bei Messung tieferer Schichten zu kompensieren[82]. Unterschiedliche Rückstreuintensitäten werden entweder grauton- oder farbkodiert dargestellt. Die Grautondarstellung in 256 Abstufungen ist in vielen Fällen zur Abgrenzung dünner Schichten besser geeignet als das Falschfarben-System[6], welches die Signalintensitäten auf nur 16 Farben reduziert, so dass durch Farbwechsel nicht vorhandene Strukturen vorgetäuscht werden können und andere verloren gehen.

**Auflösung**

Die axiale (Tiefen-) Auflösung ist direkt von der Kohärenzlänge und damit von der Bandbreite des verwendeten Lichtes abhängig[54]. Je größer die spektrale Bandbreite, desto kürzer ist die Kohärenzlänge. Je kürzer die Kohärenzlänge, desto feiner ist letztendlich die Auflösung[16,91]. Die Kohärenzlänge ($\Delta L$) ist umgekehrt proportional zur Bandbreite ($\Delta\lambda$) (Full width at half maximum). Für die Kohärenzlänge und damit die Auflösung gilt:

$(\Delta L) = 2\ln(2)\, \lambda^2/(\pi\Delta\lambda)$, mit $\lambda$=zentrale Wellenlänge[14,95,114]

Bei handelsüblichen Geräten liegt die Bandbreite bei 20-30 nm, was zu Auflösungen von 10-15µm führt. Mit aufwendigen Kurzpuls-Lasern wurden schon Bandbreiten von bis zu 350 nm mit Auflösungen von 1µm realisiert[16].

Die laterale Auflösung des OCT entspricht derjenigen der konventionellen Lichtmikroskopie und wird bestimmt durch die beugungslimitierte Punktgröße des OCT-Strahls in dem zu untersuchenden Medium[14]. Beim Scannen des Fundus ist diese von den optischen Eigenschaften des Auges, der sogenannten numerischen Apertur abhängig, welche den Durchmesser des Strahls auf der Retina bestimmt[82]. Die Punktgröße ist umgekehrt proportional zur numerischen Apertur[14]. Im Gegensatz zur axialen Auflösung kann die laterale Auflösung für die retinale OCT nicht verändert werden und liegt typischerweise bei 20 µm[26]. Allein der laterale Abstand der einzelnen Tiefenscans kann variiert werden, womit durch Überabtastung (dichtes Aneinanderlegen der Tiefenscans mit Überschneidung) eine begrenzte Verbesserung der Bildinformation erreicht werden kann[16]. Für die Darstellung des vorderen Augenabschnittes kann die numerische Apertur durch Reduzieren der Brennweite der Objektlinse verändert werden[113], jedoch ist ein

Gewinn an lateraler Auflösung gleichzeitig mit einem Verlust der Fokustiefe und damit der Tiefenauflösung verbunden[14]. Eine hohe numerische Apertur wird beispielsweise in der konfokalen Mikroskopie angewandt, bei der im Gegensatz zur OCT immer nur eine dünne Tiefenschicht abgebildet wird.

Bildqualität und Eindringtiefe sind davon abhängig, wie sensitiv der Detektor auf die reflektierten Signale mit schwacher Intensität reagiert[46]. Im optimalen Fall, d.h. die Bildqualität wird im wesentlichen nur durch das Photonenrauschen begrenzt, bestimmt allein der Strahlungsfluss (die Lichtleistung) des verwendeten Lichtes somit die Bildqualität und die Eindringtiefe. Der maximal zugelassene Strahlungsfluss unterliegt bestimmten Grenzwerten, welche nach Vorgaben des ANSI (American National Standards Institute) bei 15 mW für 1310 nm bzw. 0,7 mW für 830 nm liegt[43]. Die optischen Eigenschaften des Gewebes, wie Absorption und diffuse, nicht regrediente Streuung, bewirken eine Abschwächung des Signals, wohingegen stark unterschiedliche Brechzahlen zweier angrenzender Schichten zu einem kräftigen Signal führen[100].

### Verfahren

Im Wesentlichen existieren zur Zeit zwei unterschiedliche Realisierungen der OCT-Technik: das ältere Time-Domain und das erst seit einigen Jahren kommerziell erhältliche Spectral-Domain (= Spectral Radar / Fourier-Domain) Verfahren[17,113].

### Time-Domain OCT

Das Time-Domain Verfahren (TD) entspricht dem oben beschriebenen Prinzip der OCT. Hier muss zur Messung eines Punktes in einer bestimmten Tiefe der Referenzstrahl genau die gleiche Entfernung zurücklegen wie der Probenstrahl. Der Referenzspiegel muss also, um aus den einzelnen Punktscans einen Tiefenscan, ähnlich dem A-Scan im Ultraschall, zu erzeugen, konstant vor- und zurückgefahren werden (Abb. 3). Durch seitliches Bewegen des Lichtstrahls entlang einer Geraden ergeben mehrere dieser A-Scans ein zweidimensionales Schnittbild, vergleichbar mit dem Ultraschall B-Scan[20]. Aufgrund der notwendigen mechanischen Bewegung des Referenzspiegels und der seriellen Messung der verschiedenen Tiefen sind der Scangeschwindigkeit im Time-Domain Verfahren

Grenzen gesetzt. Etwa 400 A-Scans pro Sekunde sind das technisch zu erreichende Maximum[54].

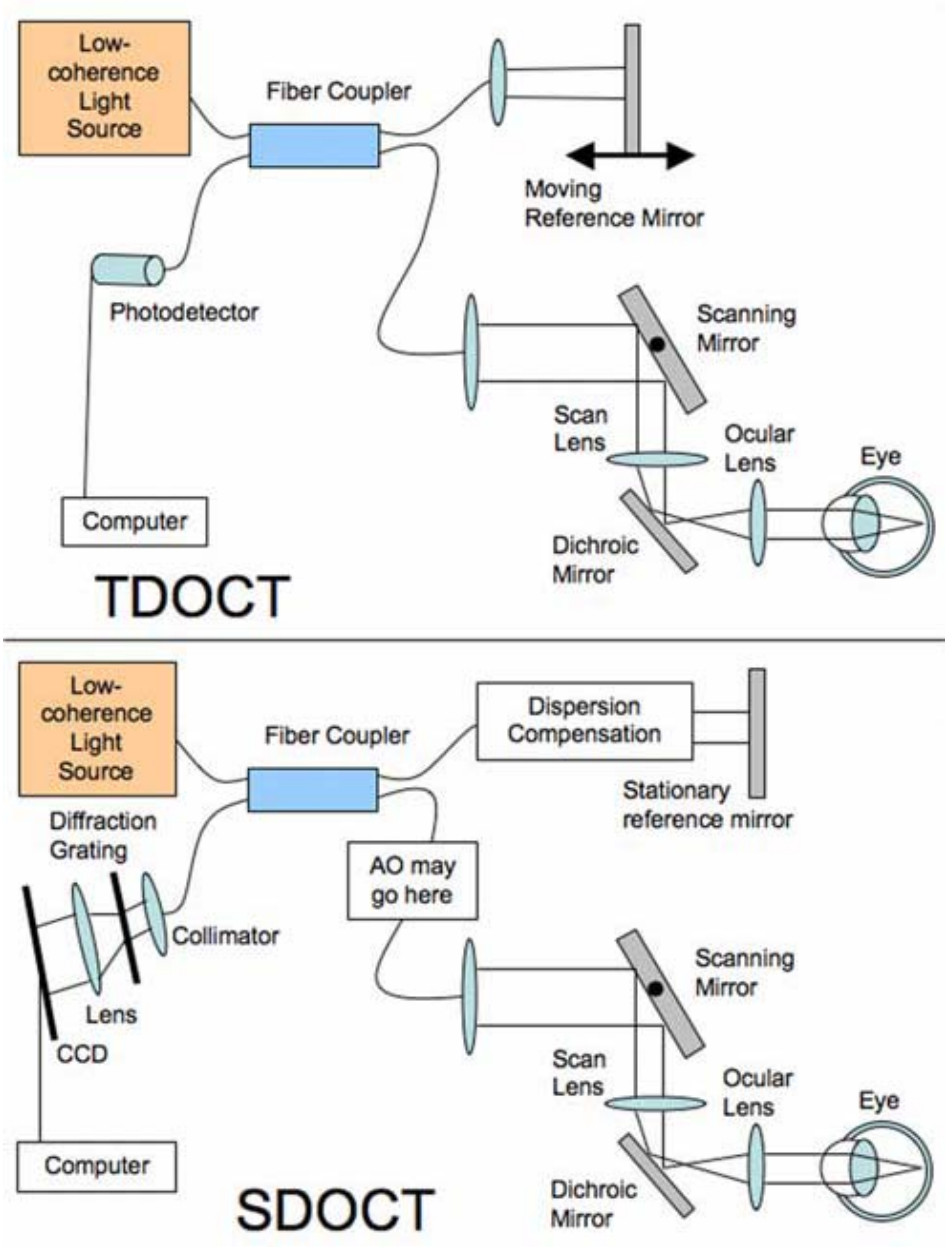


**Abb. 3: Time Domain (TDOCT) und Spectral Domain (SDOCT) Verfahren**:
Beim TDOCT ist der Referenzspiegel (reference mirror) beweglich und ein einzelner Fotodetektor nimmt das Signal auf. Beim SDOCT hingegen ist der Referenzspiegel fest und es wird ein Spektrometer zur Erfassung des Signals benötigt. Das Spektrometer besteht aus einem sogenannten Monochromator und einem Zeilendetektor (CCD). Der Monochromator dient zur Aufspaltung der einfallenden elektromagnetischen Strahlung nach der Wellenlänge und enthält einen Kollimator zur Erzeugung eines parallelen Strahlenverlaufs sowie ein optisches Gitter zur spektralen Auffächerung des Spektrums. Dieses wird auf dem CCD abgebildet und ermöglicht die gleichzeitige Erfassung aller Wellenlängen.
(Aus: Schuman[91])

**Spectral-Domain OCT**

Beim Spectral-Domain (SD) oder synonym Fourier-Domain (FD) Verfahren wird die Überlagerung von gestreuter Strahlung und Referenzstrahlung in ihrer Wellenlängenabhängigkeit analysiert.

Die Zuordnung des Signals zu einer bestimmten Messtiefe beruht dabei nicht wie beim TD-Verfahren auf der zeitlichen Verzögerung der Referenzstrahlung, sondern geschieht durch Analysieren der Interferenzsignale der einzelnen Wellenlängen innerhalb des Spektrums der Superlumineszenzdiode. Das gesamte reflektierte Signal aus allen Schichten eines A-Scans wird gleichzeitig erfasst und mittels Spektrometer und Fourier-Transformation in sein Spektrum zerlegt und wellenlängenabhängig analysiert (Abb. 3 und 5). Die verschiedenen Modulationsfrequenzen des Spektrums entsprechen den verschiedenen Tiefen.

Die Scangeschwindigkeit ist lediglich limitiert durch die Messgeschwindigkeit des empfangenden Zeilensensors (CCD) und der Rechenleistung für die Fourieranalyse[80]. Da also sämtliche Strahlen aus den verschiedenen Tiefen eines A-Scans gleichzeitig gemessen werden, und dabei keine mechanische Bewegung des Referenzspiegels mehr notwendig wird, ist dieses Verfahren um 50- bis 100-mal schneller als das Time-Domain-Verfahren[91]. Gängige Geräte arbeiten mit Scangeschwindigkeiten von 20.000 bis 52.000 A-Scans pro Sekunde, Laborausführungen sogar bis 312.500 Scans/s[79]. Durch die Schnelligkeit der Aufnahmen werden Bewegungsartefakte weitgehend eliminiert. Es ist daher keine digitale Korrektur (Kreuzkorrelation) der Bilder mehr notwendig, was im TD-OCT häufig zum Übersehen von feinen pathologischen Befunden führte[54]. Weiterhin ermöglicht die schnelle Bildgebung mit SD-OCT eine dreidimensionale Darstellung durch Aneinanderlegen der einzelnen zweidimensionalen Schnittbilder (Volumenscan), sowie das Erstellen einer digitalen Fundusfotografie im „en-face“ Modus[114].

Bei gleichen Bildaufnahmezeiten zeigt das SD-Verfahren insgesamt eine um 50-100 Mal höhere Sensitivität für das empfangene Signal als das TD-System[76,120]. Der Sensitivitätsvorteil steigt dabei, je höher die Tiefenauflösung ist. Auch bezüglich der Auflösung ergeben sich Vorteile: Liegt die axiale Auflösung bei der kommerziellen Time-Domain-OCT für die Augendiagnostik meist bei 10-15 µm, so erreichen einige Geräte mit Spectral-Domain Technologie bis zu 3 µm (Tab. 1).

Einschränkungen der spektralen OCT sind ein deutlicher Sensitivitätsverlust in Abhängigkeit von der Scantiefe, wodurch Strukturen am Unterrand des Scanfensters weniger intensiv dargestellt werden, sowie das Auftreten von sog. Spiegelartefakten[15].

Das Verfahren hat sich inzwischen soweit etabliert, dass seit 2006 von verschiedenen Herstellern OCT-Geräte mit Spectral-Domain-Technik für den klinischen Gebrauch angeboten werden[91] und diese bereits in der klinischen Routine Verwendung finden.

**Wahl der Wellenlänge**

Licht im nahen Infrarotbereich (780 - 1400 nm) eignet sich aufgrund seiner geringen Absorption und Streuung im biologischen Gewebe grundsätzlich gut für die OCT. In den meisten Geweben ist dabei der Streuungseffekt größer als die Absorption und nimmt mit höherer Wellenlänge ab[26], so dass größere Wellenlängen weniger gestreut werden als kleinere[83,103]. Die Absorption durch Wasser verhält sich allerdings genau umgekehrt, so dass hier kürzere Wellenlängen weniger abgeschwächt werden als längere[12,17,40,101]. Je nach Wellenlänge der Lichtquelle variiert also die maximal mögliche Eindringtiefe der Strahlen. Licht mit einer Wellenlänge um 800 nm wurde zu Beginn der OCT-Entwicklung deshalb als Optimum zur Darstellung der Netzhaut angesehen, weil es intraokular wenig Abschwächung durch Kammerwasser und Glaskörper zeigt und es eine gute Verfügbarkeit von Lichtquellen wie SLDs und Ti:S-Lasern in diesem Wellenlängenbereich gibt[101]. Bei 830 nm werden Lichtstrahlen jedoch vom Melanin des RPE gestreut und vom Hämoglobin der Aderhautgefäße stark absorbiert und schränken dadurch die Eindringtiefe jenseits des RPE wesentlich ein[26].

Für den vorderen Augenabschnitt, insbesondere für die stark streuende Sklera, ist für eine optimale Darstellung eine höhere Wellenlänge notwendig. Lichtquellen mit Wellenlängen bei 1310 nm sind hier von Vorteil, da eine geringere Streuung des Lichtes in der Sklera stattfindet[12,39,83]. Aufgrund der stärkeren Absorption durch Wasser beträgt die Eindringtiefe in Kammerwasser bzw. Glaskörper dabei jedoch nur 5,8 bzw. 6,1 mm[40]. Dadurch verringert sich die an der Netzhaut eintreffende Strahlung von 93% auf nur 7%, so dass die Richtlinien für die zulässige Maximalenergie von 0,7 mW auf 15 mW ansteigen. Damit steigt auch die

Intensität des Signals womit eine 20-fach erhöhte Scangeschwindigkeit ermöglicht wird. Allerdings sind bei Wellenlängen um 1300 nm größere Wellenlängenbandbreiten notwendig, um eine Auflösung entsprechend der 830 nm Geräte zu erreichen[26,43].

### 1.2.2. Entwicklung der OCT

Die Anfänge der OCT erstrecken sich zurück auf das Jahr 1988 als Fercher et al. die ersten prinzipiellen Untersuchungen zur interferometrischen Bulbuslängen-messung mit partiell kohärentem Licht tätigten[22]. 1991 veröffentlichte die Forschergruppe um Huang, Fujimoto, Schuman et al. die erste Darstellung einer menschlichen Retina mittels Time-Domain OCT bei einer Wellenlänge von 830 nm und einer Bandbreite von 30 nm[44].
Es folgten bald in vivo Versuche zur Darstellung von physiologischer Makula und Papille durch Fercher et al. und Swanson et al.[20,96] sowie Studien zur Erhebung von Retinapathologien mittels OCT [82,92]. Im Jahr 1994 wurde das Patent an die Firma Carl Zeiss Meditec abgegeben, welche schon 1996 mit einem kommerziell nutzbaren OCT-Gerät für die Darstellung der Retina auf den Markt kam (OCT 1000). Zwei weitere Geräte-Generationen wurden entwickelt als OCT 2000 und Stratus OCT (OCT 3000), welche sich durch eine bessere Auflösung und schnellere Bildaufnahmezeit von ihren Vorgängern abhoben.

Parallel wurden schon 1995 von Fercher et al. an einer neuen Technik gearbeitet: der Fourier-Domain OCT, mit der im selben Jahr erste A-Scans zur Längenmessung erreicht wurden[21]. Die ersten ophthalmologischen in vivo Scans mit FD-Technik folgten dann 2002[113] und die ersten kommerziellen Geräte kamen 2006 auf den Markt.
Um die Auflösungsqualität zu verbessern, wurden ab 1999 besonders von der Forschergruppe Drexler, Fercher und Schuman an hochauflösenden OCT-Geräten gearbeitet, die anstatt mit der herkömmlich verwendeten Superluminiszenzdiode mit einem Titan:Safir Laser mit größerer Bandbreite um 165 nm statt der üblichen 20-30 nm arbeiteten. Diese Geräte erreichten eine Auflösung von 1-3 µm und damit wesentlich schärfere Darstellungen, was

besonders zur korrekten Identifizierung retinaler Schichten beitrug. Allerdings eigneten sie sich aufgrund der sehr teuren Lichtquelle nicht für kommerzielle Zwecke. Erste in vivo Bilder der Netzhaut konnten 2001 veröffentlicht werden[16].

Nachdem Izatt et al.[50] schon 1994 gezeigt hatten, dass sich die OCT prinzipiell auch für die Darstellung des Vorderabschnitts des Auges eignet, konnten Hoerauf, Wirbelauer et al.[41] im Jahr 2000 mittels eines OCT-Gerätes mit einer Wellenlänge von 1310 nm eine tiefere Penetration in die Sklera und somit die erste vollständige Darstellung des Kammerwinkels erzielen. Das Prinzip wurde seit 2003 von der Firma Heidelberg Engineering in ihrem SL-OCT angewandt.
Studien mit anderen Wellenlängen wie 1040 nm zeigten vielversprechende Ergebnisse mit höherer Auflösung und besserer Eindringtiefe in die Choroidea als 830 nm Modelle, konnten sich bislang jedoch nicht in der Praxis durchsetzen[12,101].

Bezüglich des Einsatzes in der Praxis existieren eine Reihe verschiedener Anwender-Formen: spaltlampengekoppelte[82] und handgehaltene Systeme[39,83], OP-Mikroskop-gebundene OCTs[27,106] und die klassische „stand-alone“ Fundus-kamera-basierte Form, wobei letztere derzeit noch die dominanteste Rolle spielt.

Durch die genutzte Wellenlänge der OCT im Bereich des Infrarotlichtes, hat sich das Auge mit seinen lichtdurchlässigen Medien als primäres Anwendungsgebiet durchgesetzt. Doch auch die Dermatologie[2,103,104,121], die Neurochirurgie, die Kardiologie mit kathetergebundenen intravasalen OCTs[52,98] und die Gastroenterologie mit endoskopischen Methoden zur Tumordiagnostik[97,105] haben sich als weitere sinnvolle Einsatzfelder gezeigt.
Daneben werden Möglichkeiten der funktionellen OCT erforscht. So lassen sich z.B. mit Doppler-Technik kleinere Gefäße in der oberflächlichen Haut darstellen[51], durch Spektroskopie kann auf Konzentrationen biochemischer Substanzen (Chromophore) geschlossen werden[13] und dynamische Prozesse wie Pupillenverengungen[83] oder Netzhautablösungen[28] können aufgezeichnet werden.
Heute liegen die Auflösungen zwar noch unterhalb des Erkennens einzelner Zellen[17], doch mit hochentwickelten high-speed FD-OCTs ist die Darstellung einzelner Fotorezeptoren in der „en-face Darstellung“ und das Registrieren des Blutflusses bereits gezeigt worden[79].

Die noch in Entwicklung stehende „Swept-Source“ OCT, bei der ein Laser mit veränderbarer Wellenlänge zum Einsatz kommt, soll die Scangeschwindigkeit nun nochmals erhöhen[90,91].

Heutzutage gibt es für die Darstellung der Retina eine Reihe kommerziell erhältlicher Geräte. Das derzeit gebräuchlichste ist das Stratus OCT (OCT 3; Carl Zeiss Meditec, Humphrey Division, Dublin CA. USA), welches seit 2002 erhältlich ist. Es arbeitet mit der Time-Domain Technik bei einer Wellenlänge von 820 nm mit einer Scanrate von 400 Hz.

Die Fähigkeit dieses Systems zur Erkennung von Makulaerkrankungen und bei der Diagnose des Glaukoms, sowie der präzisen Messung der Retinadicke und der Form des Sehnervenkopfes wurde bereits in vielen Arbeiten beschrieben[5,32,65]. Hierdurch hat das Stratus OCT einen Stellenwert als klinischer OCT Gold-Standard erlangt und findet sich in den meisten größeren Augenkliniken weltweit.

Für den Vorderabschnitt des Auges gibt es derzeit im Wesentlichen zwei kommerzielle Geräte: Zum einen das Spaltlampen-OCT (SL-OCT; Heidelberg Engineering, Heidelberg) und zum anderen das Visante-OCT (Carl Zeiss Meditec, Humphrey Division, Dublin CA. USA) mit einer axialen Auflösung von 10 µm bzw. 18 µm und einer Scanfrequenz von 200 Hz bzw. 2048 Hz.

Beide Systeme basieren auf der Time-Domain Technologie und nutzen eine Superluminiszenz-Diode mit einer Wellenlänge von 1310 nm. Die Darstellung von Strukturen des Vorderabschnittes wie Kornea, Sklera, Iris, Kammerwinkel und Anteile der Linse wird damit möglich.

Eine Auflistung derzeit erhältlicher OCT-Geräte zeigt Tabelle 1.

| Hersteller | Gerät | OCT Prinzip | Wellenlänge | Axiale Auflösung | Scanrate Zeilen/s | Anwendung | Zusätzliche Bildgebung |
|---|---|---|---|---|---|---|---|
| Humphrey | **OCT 2000** | Zeit-Domain | 850 nm | 13 µm | 100 | Retina | IR Fundusbild |
| Zeiss Meditec | **Stratus 3** | Zeit-Domain | 820 nm | 10 µm | 400 | Retina | IR Fundusbild |
| Topcon | **3D-OCT 1000** | Spectral-Domain | 840 nm | 6 µm | 20.000 | Retina | Farbfundusbild |
| Optovue | **RTVue-100** | Spectral-Domain | 840 nm | 5 µm | 26.000 | Retina | IR Fundusbild |
| Zeiss Meditec | **Cirrus HD-OCT** | Spectral-Domain | 840 nm | 5 µm | 27.000 | Retina | Linien-Scanning-Ophthalmoskop |
| OPKO (OTI) | **Spectral OCT SLO** | Spectral-Domain | 835 nm | 5-6 µm | 27.000 | Retina, Vorderkammer (mit Adapter) | Laser-Scanning-Ophthalmoskop; Mikroperimeter |
| Optopol | **Copernicus** | Spectral-Domain | 855 nm | 3 µm | 52.000 | Retina, Vorderkammer (mit Adapter) | Fundusbild |
| Heidelberg Engineering | **Spectralis** | Spectral-Domain | 870 nm | 4-6 µm | 40.000 | Retina | IR-Fundusbild, Fluorecein und, ICG-Angiographie, Autofluoreszenz |
| BMO | **SL-SR-OCT** | Spectral-Domain | 830 nm | 9 µm | 5.000 | Vorderkammer, Retina (mit Volklinse) | Spaltlampe |
| Topcon | **SL SCAN-1** | Spectral-Domain | 840 nm | 8-9 µm | 5.000 | Vorderkammer, Retina (mit Volklinse) | Spaltlampe |
| Heidelberg Engineering (4Optics) | **SL-OCT** | Time-Domain | 1300 nm | 15 µm | 200 | Vorderkammer | Spaltlampe |
| Zeiss Meditec | **Visante** | Time-Domain | 1300 nm | 18 µm | 2.000 | Vorderkammer | |
| Tomey | **SS-1000** | Spectral-Domain | 1300 nm | 10 µm | 30.000 | Vorderkammer | |

**Tab. 1: Derzeit erhältliche ophthalmologische OCT-Geräte.** Gelbe Felder: In dieser Arbeit verwendete Geräte (Aus: Hüttmann[47])

### 1.2.3. Vergleich zu anderen Methoden

Die Vorteile der OCT liegen im Wesentlichen in der Kontaktfreiheit, die es ermöglicht, postoperative Befunde frühzeitig und in aufrechter Position des Patienten während der Untersuchung zu beurteilen. Im Gegensatz zum gängigsten Vergleichsverfahren, dem Ultraschall, dessen Vorteil in der Darstellung von Schnittbildern auch bei trüben und lichtundurchlässigen Medien besteht, weist die OCT bei klaren Medien eine wesentlich höhere Bildauflösung auf. Sie liegt heutzutage bei 7-10 µm und ist damit um ein Zehnfaches höher als die des konventionellen Ultraschalls mit 70-80 µm[100,102]. Selbst die hochauflösende UBM (Ultraschall-Biomikroskopie) liegt mit ihrer Auflösung von 20-40µm noch weit unter den Werten des OCT. Zudem ist diese Technik aufgrund ihrer geringen Eindringtiefe von maximal 4 mm nur am vorderen Augenabschnitt einsetzbar[16,74,82]. Ein weiterer Vorteil der OCT ist ihre Unabhängigkeit von der ophthalmologischen Erfahrung des Anwenders in der Handhabung und ihre zuverlässige Wiederholbarkeit. Ihre Messgenauigkeit mit hoher Reproduzierbarkeit und Wiederholbarkeit ist in zahlreichen Studien geprüft worden[10,107,108]. Demgegenüber erfordern Verfahren wie die Sonografie oder die Gonioskopie mittels Kontaktglas viel Übung und Einarbeitung des Untersuchers und bieten im Fall der Gonioskopie nur subjektive Ergebnisse, die oft von der Erfahrung des Untersuchers abhängig sind.

In Bezug auf die Auflösung ist die histologische Biopsie noch führend. Eine Probeentnahme ist am Auge jedoch meist nur ex-vivo möglich und zudem entstehen aufgrund der Fixierung Verzerrungen des Gewebes durch Dehydrierung[100]. Im Gegensatz zu anderen Schnittbildverfahren wie der Computer-Tomographie, ist die Untersuchung mit dem OCT für den Patienten völlig strahlenbelastungsfrei. Die konfokale Laser Scanning Mikroskopie, welche eine Auflösung auf zellulärer Ebene erreicht, kann nur am vorderen Augenabschnitt durchgeführt werden. Sie zeigt nur einen sehr kleinen Ausschnitt, ermöglicht keine Querschnittsdarstellung und ist als Immersionstechnik nur im Kontakt mit der Augenoberfläche möglich[47,74]. Hier bewährt sich wiederum die Scheimpflug-Videographie, welche im non-contact Verfahren und mit Auflösungen im Bereich von 10 µm die Pachymetrie und Topographie der Hornhaut und der Linse in wenigen Sekunden durchführen kann. Aufgrund ihres Prinzips des Lichteinfalls bei 45° kann es hier jedoch zu Verzerrungen kommen[110].

# 2. Material und Methoden

Im Rahmen der hier vorgestellten Arbeit wurden mit Genehmigung der Ethik-Kommission der Universität Lübeck (Aktenzeichen 08-102) unterschiedliche physiologische und pathologische OCT- Befunde von 91 Augen erhoben und evaluiert.

## *2.1. Ein- und Ausschlusskriterien*

Die Einschlusskriterien beliefen sich auf das Vorhandensein eines physiologischen Befundes oder einer von 5 ausgewählten Pathologien am vorderen oder hinteren Augenabschnitt. Hierzu zählten am vorderen Augenabschnitt die normale Bindehaut, die normale Hornhaut, das Lid, der Kammerwinkel sowie als pathologische Befunde Sickerkissen, Hornhaut-Narben und Glaukom Implantate (sog. Ahmed Glaucoma Valves). Am hinteren Augenabschnitt wurden die normale Makula, die normale Papille, normale retinale Gefäße sowie Makulaödeme und Glaukompapillen untersucht. Es wurde angestrebt jeweils 10 verschiedene Aufnahmen dieser Befunde zu sammeln.
Untersucht wurden nur erwachsene Patienten, die regulär zur Sprechstunde in der Poliklinik erschienen oder stationär in der Augenklinik aufgenommen wurden. Ausschlusskriterien waren ein Alter unter 18 Jahren und fortgeschrittene Katarakt.

## *2.2. Studienablauf*

Geeignete Patienten wurden in der Zeit zwischen August 2008 und März 2009 durch Sichtung der Patientenakten auf den Stationen und in der Poliklinik der Augenheilkunde ausgewählt und zur Teilnahme an der Studie angesprochen. Bei Zustimmung wurde eine Aufklärung bezüglich Sinn und Zweck der Studie, der Risiken (Datenschutz) und des zusätzlichen Aufwands für den Patienten durchgeführt. Nach schriftlichem Einverständnis wurde dem Patienten eine Kopie der Einverständniserklärung inklusive Studien-Aufklärungsbogen ausgehändigt.

Das zu untersuchende Auge wurde fotografiert. Anschließend erfolgte erst die Untersuchung des Auges mit dem jeweiligen Standard-OCT (Für den

Vorderabschnitt: SL-OCT/ für den Hinterabschnitt: Stratus-OCT). Unmittelbar danach erfolgte die Untersuchung am Prototypen SL-SR-OCT.

Die Untersuchung am OCT dauerte etwa 5 Minuten, so dass für den Patienten ein Gesamtzeitaufwand von 10 bis maximal 15 Minuten entstand. In Fällen mit mangelnder Compliance oder erschwerter krankheitsbedingter Fixation auf einen Punkt, dauerte die Untersuchung vereinzelt auch 10 Minuten länger.

Zur Validierung der Methode wurden vor den Patientenmessungen einige Aufnahmen an einem sog. „Phantomauge“ durchgeführt. Das Phantomauge ist ein physikalischer Nachbau des menschlichen Auges bestehend aus einem Metallzylinder in dem eine Kornea und Linse aus Glas, eine verstellbare Iris und eine Netzhaut mit Vertiefung für die Papille und einer Färbung für die Makula eingefasst sind. Für die Überprüfung der Skalierung der Vorderabschnitts-Bilder im Vergleich zum SL-OCT wurde ein Glasquader definierter Größe mit drei Schichten unterschiedlicher Brechungszahlen benutzt.

## *2.3. OCT Geräte in dieser Arbeit*

### 2.3.1. Spaltlampen-Spektralradar-OCT (SL-SR-OCT)

Bei dem in dieser Arbeit verwendeten, und auf SD-OCT–Technologie (syn. Spektralradar) basierenden OCT-Prototypen, dem Spaltlampen Spektralradar OCT (SL-SR-OCT), wurde ein OCT-Scanner seitlich an eine herkömmliche Spaltlampe (BQ 900; Haag-Streit, Bern, Schweiz) angebracht (Abb. 4 und 5).
Der Strahlengang der OCT wurde mit der Beleuchtung der Spaltlampe kombiniert. Der Fokus des Probenstrahls stimmte dabei immer mit dem Fokus des Spaltlampenstrahls und der Fokusebene des Mikroskops überein (Abb. 5).
Die entsprechende SD-OCT-Einheit (Fa. Thorlabs) arbeitete mit einer Superlumineszenzdiode bei einer Zentralwellenlänge von 830 nm mit einer Bandbreite von 50 nm FWHM. Die Scanrate lag bei 5000 Hz was bei 1025 A-Scans pro B-Scan zu einer durchschnittlichen Bildaufnahmezeit von 0,26 Sekunden pro B-Scan führte. Die Scanlänge lag bei 8 mm und die Scantiefe in Luft war ~3,5 mm bei einer Tiefenauflösung von 9 µm.




**Abb**. **4**: **SL-SR-OCT**: Der SR-OCT Scanner mit Strahlteiler und Referenzspiegel ist an der Spaltlampe fixiert und in den Strahlengang des Spaltlampenlichtes eingefügt. Die OCT-Basiseinheit enthält die Superlumineszenzdiode und dient der spektralen Analyse des Signals, der Computer verarbeitet die Information zu einem 2D-Bild auf dem Monitor.

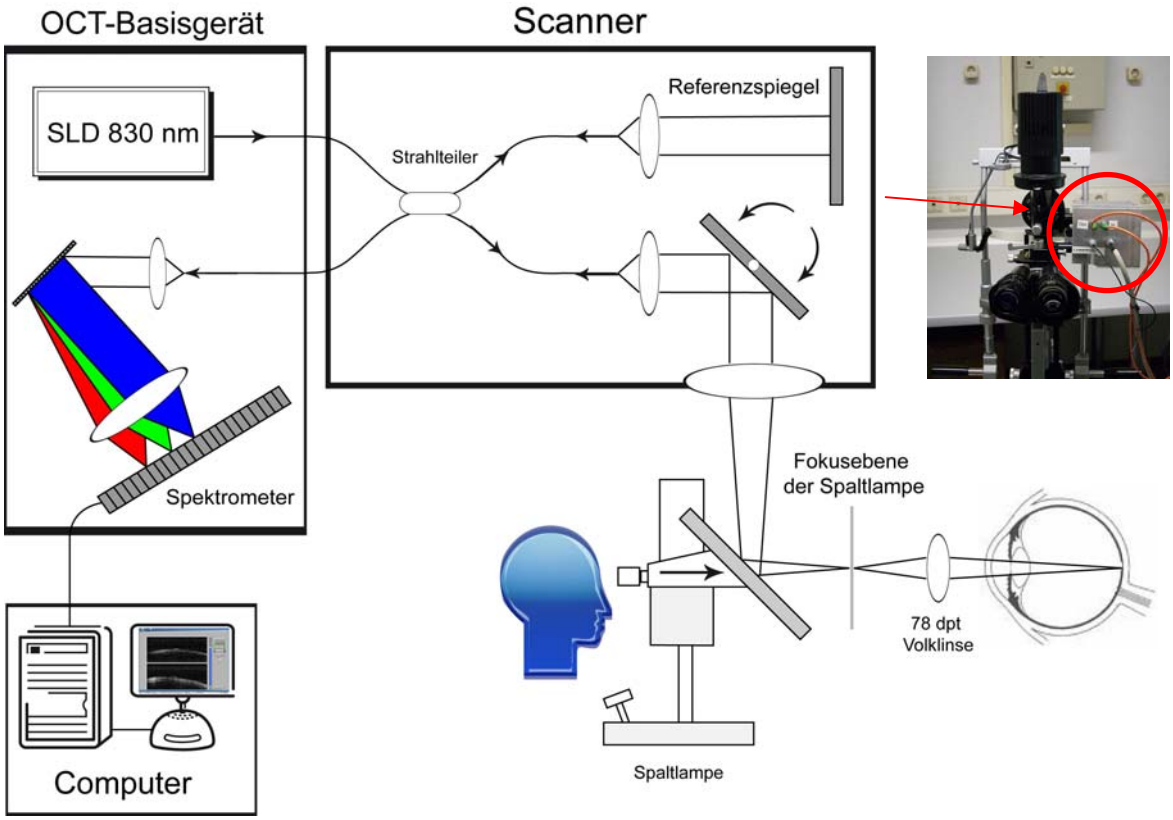


**Abb. 5: Aufbau des SL-SR-OCT**. Die OCT-Einheit ist wie rechts oben dargestellt an der Spaltlampe montiert. Das Licht der Superluminiszenzdiode (SLD) wird im Faserstrahlteiler geteilt, der am Auge reflektierte Probenstrahl trifft zusammen mit dem Referenzstrahl im Spektrometer zusammen. Dort wird das Signal nach Wellenlänge aufgespalten registriert und anschließend im Computer verarbeitet. Auf dem Bildschirm werden die Tiefenscans schließlich als zweidimensionale Schichtbilder wiedergegeben.

Für die Darstellung der Retina wurde, entsprechend dem normalen funduskopischen Untersuchungsgang, eine gewöhnliche 78-dpt asphärische Ophthalmoskopielupe (Volk Optical, Mentor, OH, USA) in den Strahlengang eingebracht. Das OCT-Signal der Retina wurde durch ein automatisches Justieren des Referenzspiegels der OCT-Scanner-Einheit aufgespürt (Tracking) und anschließend auf die entsprechende Ebene eingestellt. Eine Darstellung von Vorderabschnittsstrukturen war direkt ohne Anwendung anderer optischer Hilfsmittel möglich. Zum Scannen von Hornhaut oder Iris wurde jeweils auf voreingestellte feste Tiefenwerte fokussiert.
Auf einem Monitor wurde das OCT Bild simultan angezeigt (Abb. 6), das Speichern in hoher Auflösung erfolgte dann mithilfe eines Fußschalters.

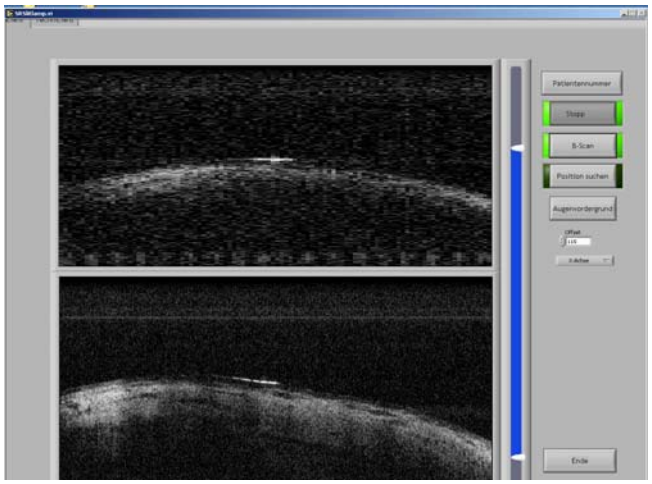


**Abb. 6**: **Darstellung eines OCT-Scans am Monitor. In der oberen Darstellung** konnte mit einem schnellen Scan die Position des OCT in Echtzeit überprüft werden, während im unteren Bereich der jeweils letzte gespeicherte Scan in hoher Auflösung präsentiert wurde.

### 2.3.2. SL-OCT

Das Heidelberg SL-OCT, ein Time-Domain gestütztes Gerät, welches ebenfalls spaltlampenadaptiert ist, arbeitet bei einer Wellenlänge von 1310 nm. Seine Scanfrequenz liegt bei 200 Hz, womit es bei 200 A-Scans pro Aufnahme eine Akquisitionszeit von 1 Sekunde hat. Die Scanlänge beträgt 15 mm, die Scantiefe in Luft 7 mm womit die Möglichkeit der Aufnahme der kompletten Vorderkammer in einem Scan geboten wird. Das axiale Auflösungsvermögen liegt bei 10 µm (Tab. 2).

### 2.3.3. Stratus OCT

Das Zeiss Stratus OCT, ebenfalls Time-Domain basierend, hat eine Zentralwellenlänge von 820 nm mit einer Bandbreite von ca. 25 nm. Damit erreicht es eine Tiefenauflösung von 10 µm bei einer Scanlänge von 5-6 mm, je nach Einstellung, und einer Scantiefe im Gewebe von 2 mm. In einer Sekunde generiert es 400 A-Scans, so dass es bei 512 Tiefenscans pro Schnittbild auf eine Bildaufnahmezeit von 1,28 Sekunden kommt (Tab. 2).

### 2.3.4. Spectralis OCT

Zum Vergleich mit dem derzeit gebräuchlichsten und modernsten SD-Gerät, wurden auch einzelne Aufnahmen mit dem Spectralis OCT (Heidelberg Engineering, Heidelberg) durchgeführt. Dieser Spectral-Domain basierte Tomograph arbeitet bei einer Zentralwellenlänge von 870 nm und erreicht bei 40.000 A-Scans pro Sekunde eine Tiefenauflösung von 4-6 µm im Gewebe (Tab. 2). Zusätzlich ist er durch das Vorhandensein eines zweiten Scan-Laserstrahls (TruTrack™ eye tracking) in der Lage, den eigentlichen OCT-Scanstrahl an unerwünschte Augenbewegungen anzupassen, um stets von genau der gleichen Stelle Aufnahmen durchführen zu können. Auf diese Weise ist ein genaues Überlagern von mehreren Scans (in dieser Arbeit je 9) im Sinne der Mittelung möglich, womit eine Verminderung von Rauschen und damit schärfere Scans erreicht werden (Heidelberg Noise Reduction™, siehe auch Kapitel 3.2.7).

| | **SL-SR-OCT** | **SL-OCT** | **Stratus OCT** | **Spectralis OCT** |
|---|---|---|---|---|
| **Wellenlänge** | 830 nm | 1310 nm | 820 nm | 870 nm |
| **Bandbreite** | 50 nm | 40 nm | 25 nm | 50 nm |
| **Axiale Scans** | 512 | 672 | 1024 | 496 |
| **Laterale Scans** | 1025 | 200 | 512 | 1536 |
| **A-scan Frequenz** | 5000 Hz | 200 Hz | 400 Hz | 40.000 Hz |
| **Scantiefe (Luft)** | 3,5 mm | 7 mm | 2,8 mm | 2,6 mm |
| **Scanlänge** | 8 mm | 15 mm | 5 mm | 8,7 mm |
| **Axiale Auflösung** | 9 µm | 10 µm | 10 µm | 4-6 µm |
| **Laterale Auflösung** | 15 µm | 75 µm | 20 µm | 14 µm |
| **Bildaufnahmezeit** | 0,26 s | 1 s | 1,28 s | 0,19s |

Tab. 2: **Verwendete OCT-Geräte im Vergleich**

## 2.4. Durchführung der Bilderfassung

Am jeweiligen Gerät wurde der Patient gebeten, seinen Kopf auf der Kopfstütze abzulegen und einen bestimmten Punkt zu fixieren. Beim Stratus OCT war dies eine interne Fixationsleuchte. Da das SL-SR-OCT noch über keine solche Fixationshilfe verfügt, wurde ein Punkt im Raum gewählt (Ohr des Untersuchers).
Mit jedem der Geräte wurde dann jeweils mindestens ein (qualitativ ausreichender) horizontaler Scan, exakt in der 9 - 3 Uhr Ebene und ein vertikaler Scan, exakt in der 12 – 6 Uhr Position aufgenommen. Es wurde darauf geachtet, dass zum einen die Aufnahmeebene stets möglichst senkrecht zum Strahlenverlauf des OCT lag um Verzerrungen zu vermeiden, und zum anderen durch optimale Fokussierung eine möglichst hohe Intensität der Bilder erreicht wurde.

Scans der Hornhaut wurden genau an der Hornhautmitte (Apex) durchgeführt, Aufnahmen der Bindehaut wurden nasal oder temporal in Abständen von 1-5 mm vom Limbus in limbusparalleler Richtung akquiriert.

Für den Kammerwinkel wurden die Aufnahmen nasal oder temporal im rechten Winkel zum Limbus durchgeführt, der Patient wurde dabei gebeten nach rechts bzw links zu blicken um ein senkrechtes Auftreffen des Strahls zu gewährleisten.

Beim Sickerkissen erfolgten die Aufnahmen am Ort der höchsten konjunktivalen Erhebung bei möglichst senkrechtem Auftreffen des Strahls. Hierbei blickte der Patient nach unten und je nach Lage des Sickerkissens nach temporal oder nasal und das Oberlid wurde vorsichtig angehoben.

Die Darstellung der Ahmed Glaucoma Valves erfolgte sowohl intrakameral als auch intraskleral, ebenfalls bei Abblick bzw. Seitblick des Patienten, abhängig von der Position des Schlauches.

Für Aufnahmen der Retina wurde die Pupille medikamentös erweitert (klinikeigene Herstellung aus 0,05% Tropicamid und 2,5% Phenylephrin) und die Retina mit Hilfe einer 78 dpt Linse fokussiert.

Die Papille sowie die Makula wurden möglichst zentral gescannt. Aufnahmen der Gefäße wurden sowohl zentral an der Papille als auch peripapillär durchgeführt.

Jeder Patient wurde zuerst mit dem jeweiligen Time-Domain Gerät untersucht, und anschließend gebeten an das SL-SR-OCT zu wechseln. Dort wurde das gleiche Areal noch einmal gescannt. Der genaue Ort des Scans wurde durch Fotodokumentation und einer Skizze im Untersuchungsprotokoll (siehe Anhang Punkt 8.6) festgehalten. Andere interessierende Parameter und Auffälligkeiten wurden hier ebenfalls dokumentiert. Alle Aufnahmen wurden vom Verfasser dieser Arbeit selbstständig durchgeführt.

## *2.5. Auswertung, Datenerfassung, Datenhaltung*

Die Bilddaten der Standard-OCT-Geräte (Stratus und SL-OCT) wurden mit denen des SL-SR-OCT verglichen, wobei Kriterien wie Auflösung und Kontrast, Eindringtiefe, generelle Darstellbarkeit von Gewebestrukturen und Pathologien, Bewegungsartefakte und die Morphologie von einzelnen Strukturen qualitativ ausgewertet wurden. Nur solche Bilder, die mit beiden Geräten mit hoher Übereinstimmung die gleichen Strukturen zeigten, wurden gegenübergestellt und analysiert. Quantitative Messungen wurden vorgenommen, um die Dicke der Netzhaut und der Hornhaut sowie die Ausdehnung von Sickerkissen zu erfassen und zu vergleichen.

Sämtliche Aufnahmen wurden in axialer Richtung vergrößert um eine bessere Visualisierung der internen Strukturen zu ermöglichen. Es wurden keine Korrekturen für Verzerrungen durch Augenbewegungen während der Untersuchung gemacht. Um eine optimale Vergleichbarkeit zu erreichen, wurden die SL-OCT Bilder mit einem Scanbereich von 15x7 mm auf den 8x3,5 mm Scanbereich des SL-SR-OCT zugeschnitten.

Um quantitative Messungen vornehmen zu können, mussten die mit OCT dargestellten optischen Abstände mithilfe einer jeweils gewebespezifischen Brechungszahl auf ihre geometrischen (realen) Entfernungen skaliert werden.
Zur Berechnung der Hornhautdicke (Pachymetrie) wurden die unskalierten SL-SR-OCT Bilder in ein kommerzielles Bildbearbeitungsprogramm exportiert (ImageJ, National Institutes of Health, Bethesda, MD, USA). Der Abstand vom Zentrum des Kornea-Reflexes am Tränenfilm bis zum hochreflektiven Endothel wurde manuell

gemessen und die Entfernungen anschließend mit der Brechungszahl der Hornhaut bei 830 nm (1,3853)[36,112] geteilt, um auf geometrische Abstände zu kommen (Abb. 7 A und C). Zur Messung der Hornhaut anhand der SL-OCT Bilder wurde die im Gerät integrierte automatische Pachymetrie-Software verwendet, welche die Zentren der Peaks eines Intensitätsprofils (A-Scan) bestimmt (Abb. 7 B). Hier wird eine Brechungszahl der Hornhaut von 1,376 bei 1310 nm angenommen[35].

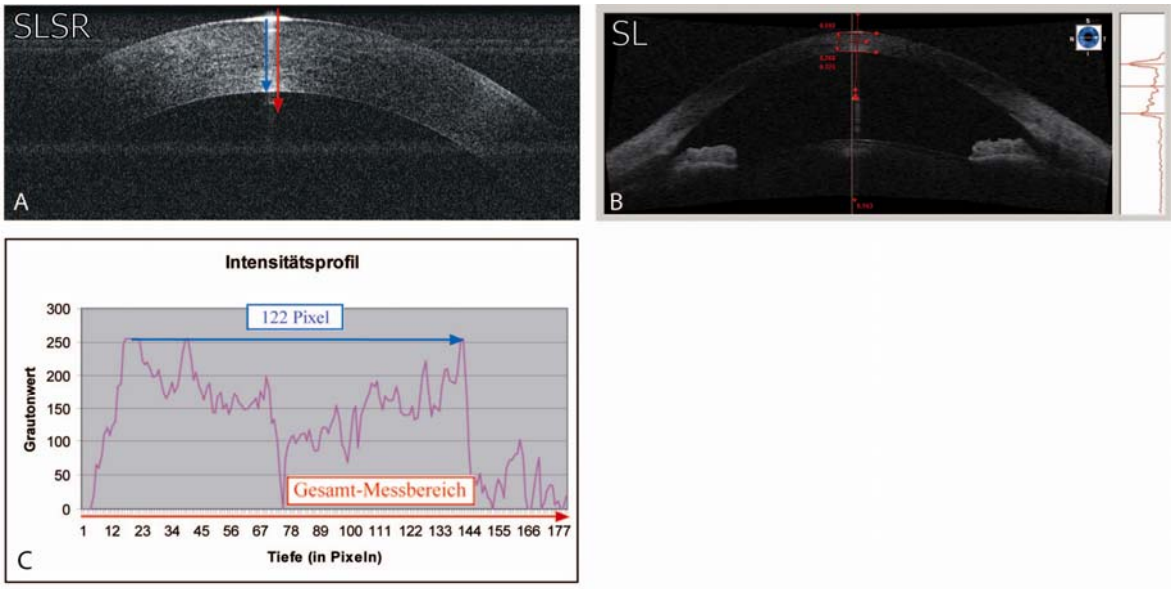


**Abb. 7: Pachymetrische Messungstechniken bei SL-SR-OCT und SL-OCT.** (A) und (C) Manuelle Messung mit SL-SR-OCT, Der Gesamt-Messbereich des Intensitätsprofils in (C) entspricht dem roten Messbereich in (A). Die Peaks entsprechen Hornhaut Vorder- und Rückfläche. Der blaue Pfeil gibt somit die Hornhaut-Gesamtdicke an. (B) Automatische Messung mit SL-OCT. Rechts wird ebenfalls ein Intensitätsprofil angezeigt.

Bilder auf denen Kornea (1,3853) und Sklera (1,33)[107] zugleich abgebildet waren, wurden für beide Geräte unskaliert exportiert und anschließend mit einer mittleren Brechungszahl von 1,36 korrigiert. Verzerrungen, die am Bildrand durch nicht-senkrechtes Auftreffen des Messstrahls entstanden, wurden nicht korrigiert.

Zur quantitativen Auswertung der Sickerkissen wurde die Sickerkissenwanddicke gemessen, die als Abstand vom oberflächlichen Signal der Bindehaut zum Oberrand des subkonjunktivalen Spaltes definiert wird[72]. Außerdem wurden die totale Sickerkissenhöhe sowie das Ausmaß des subkonjunktivalen Spaltes erfasst. Die Klassifizierung der Sickerkissen erfolgte nach bestimmten Kriterien anhand der Morphologie, des Vorhandenseins von epithelialen Mikrozysten und der Stärke

des OCT-Signals[74]. Die Rohdaten wurden in das Bildbearbeitungsprogramm (ImageJ) exportiert und manuell ausgemessen[8]. Axiale Abstände wurden auch hier mit der o.g. mittleren Brechungszahl berechnet, für die Messungen in der Breite wurde keine Brechungszahl angewandt. Die interne Vermessungssoftware des SL-OCT konnte hier nicht genutzt werden, weil durch eine falsche automatisierte Segmentierung des Bildes inkorrekte Brechungszahlen angewandt worden wären.

Zur Auswertung retinaler Scans wurden die unbearbeiteten Bilder des SL-SR-OCT mit einer Brechungszahl von 1,38[34,76] skaliert. Bilder des Stratus OCT wurden durch interne Software automatisch geometrisch korrekt skaliert dargestellt.
Zur qualitativen Gegenüberstellung wurden die Bilder als Roh-Dateien im JPG-Format ohne Bewegungskorrektur exportiert, wie es die Standard-Software des Stratus OCT zulässt, und so für Studien gehandhabt wird [61].
Da laterale Abstände an der Retina mit dem SL-SR-OCT aufgrund der alternierenden Abstände der gehaltenen Volk-Linse nicht absolut zuverlässig sind, wurden in dieser Arbeit ausschließlich Messungen in axialer Richtung durchgeführt.
Die Dicke der Netzhaut wurde sowohl zentral in der Fovea gemessen (Mittel des besten horizontalen und vertikalen Scans) als auch superior, inferior, nasal und temporal an der jeweils prominentesten Stelle. Um sicherzustellen, dass dieselben Referenzpunkte gewählt wurden, wurden sämtliche Messungen für beide Geräte manuell durchgeführt (ImageJ, National Institutes of Health; Bethesda, MD): vom oberen Rand der Nervenfaserschicht bis zum unteren Rand des retinalen Pigmentepithels. Die automatische Segmentationssoftware des Stratus („Retinal Mapping“) misst die retinale Dicke bekanntlich von der Nervenfaserschicht bis zur hellen Linie der Grenzschicht zwischen Fotorezeptoren Innen- und Außensegmenten (IS/AS) und wurde deshalb nur zu Kontrollzwecken genutzt. Alle Bilddaten wurden auf einem externen Datenträger anonymisiert gespeichert.

# 3. Ergebnisse

Insgesamt wurden 70 Patienten untersucht (37 Männer und 33 Frauen). Einige Patienten wurden beidseits untersucht, so dass insgesamt 91 Augen eingeschlossen wurden. Die Patienten waren zwischen 21 und 84 Jahren, im Durchschnitt 62 Jahre alt. Tabelle 3 zeigt eine Übersicht der untersuchten Strukturen.

Es wurde jeweils eine horizontale und ein vertikale Aufnahme verglichen. Die Gesamtdauer der Untersuchung war abhängig von der Compliance des Patienten, der Fähigkeit einen festen Punkt zu fixieren, und der Anzahl der aufgenommenen Bilder. Im Durchschnitt lag sie bei 15 Minuten.

| **Vorderabschnitt (38 Augen, insgesamt 71 Befunde)** | | |
|---|---|---|
| | **Struktur** | **Anzahl** |
| 1. | Bindehaut normal | 11 |
| 2. | Hornhaut normal | 15 |
| 3. | Lid normal | 12 |
| 4. | Kammerwinkel | 11 |
| 5. | Ahmed Galucoma Valve | 7 |
| 6. | Sickerkissen | 6 |
| 7. | Hornhaut-Pathologien | 9 |

| **Hinterabschnitt (54 Augen, insgesamt 78 Befunde)** | | |
|---|---|---|
| | **Struktur** | **Anzahl** |
| 1. | Gefäße normal | 9 |
| 2. | Makula normal | 23 |
| 3. | Papille normal | 19 |
| 4. | Glaukompapille | 10 |
| 5. | Makulaödem | 17 |

**Tab. 3: Übersicht der Anzahl der Befunde am Augenvorder- und Hinterabschnitt.**

Die Voraufnahmen erfolgten am Phantomauge. Mit vordefinierten Abständen und Größen als Referenzwerte ließen sich mit seiner Hilfe die korrekte Skalierung der SL-SR-OCT Bilder im Vergleich zum Stratus OCT überprüfen (Abb. 8).




**Abb. 8: Netzhaut Phantomauge.** (A) SL-SR-OCT. (B) Stratus OCT. Der Scanbereich des SL-SR-OCT umfasst 8x2,5 mm, so dass die künstliche Papille (P) und die künstliche Makula (M) erfasst sind. Im hier dargestellten „Cross Hair“ Modus des Stratus OCT beträgt der Scanbereich 3x2 mm.

## 3.1. *Vorderabschnitt*

Zur Evaluation des Vorderabschnittes wurden von 38 Patienten 38 Augen mit physiologischen und pathologischen Befunden untersucht. Insgesamt wurden 71 Befunde erstellt.

### 3.1.1. Lid

Insgesamt wurden 12 Lider untersucht, von denen 5 gut vergleichbare Ergebnisse lieferten.

Mit dem SL-SR-OCT waren drei Schichten voneinander abgrenzbar: das stark reflektive Stratum corneum, die signalschwache restliche Epidermis und die mittelreflektive Dermis (Abb. 9). Diese Einteilung gelang bei den Bildern des SL-OCT nur schlecht, da die Auflösung eine Abgrenzung von Hornschicht und Epidermis nicht zuließ. Gefäße waren mit dem SL-SR-OCT bei 7 Fällen, mit dem SL-OCT nur in 6 Fällen zu erkennen. Wimpern waren mit beiden Methoden darstellbar und verschatteten tiefer liegende Strukturen. Haarwurzeln oder Drüsenausführungsgänge konnten jedoch nicht abgebildet werden.

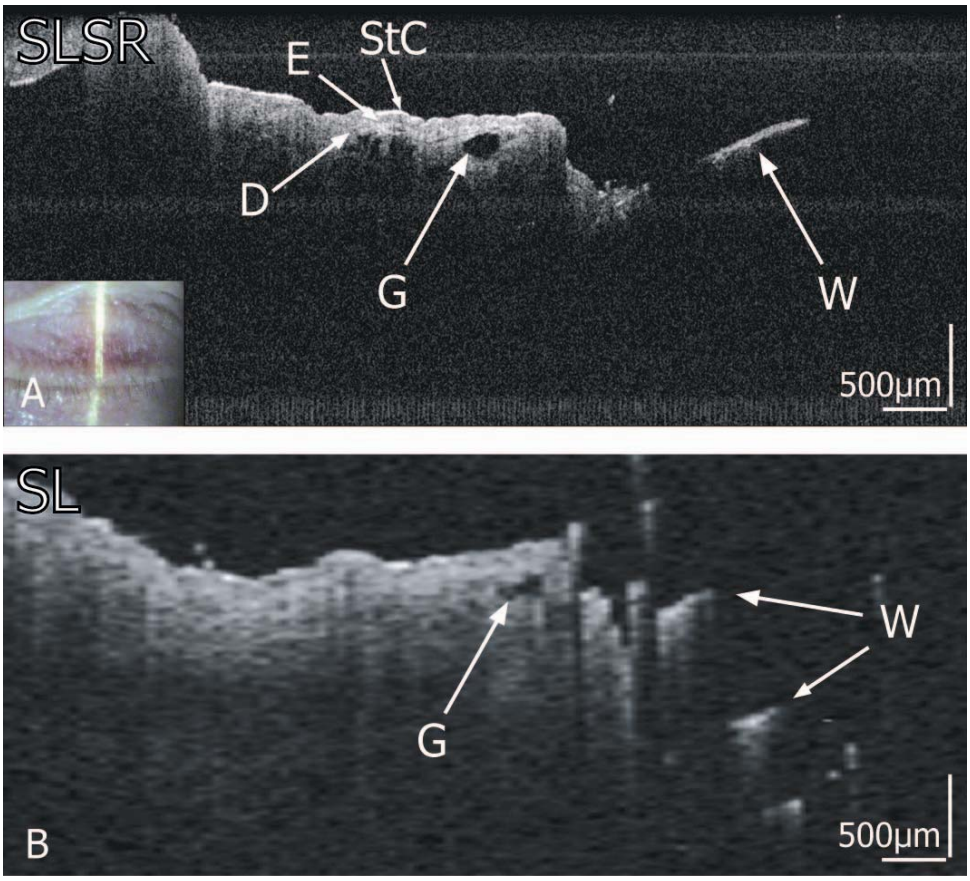


**Abb. 9: Lid vertikal.** (A) SL-SR-OCT. (B) SL-OCT. ( D, Dermis; E, Epithel; G, Gefäß; StC, Stratus corneum; W, Wimpern)

Tieferliegende Strukturen wie Tarsus und Meibom-Drüsen waren nicht sichtbar. In einem Schnittbild (Abb. 10) war mit dem SL-OCT eine schwachreflektive Schicht unterhalb der Dermis erkennbar, die dem M. orbicularis entsprechen könnte.

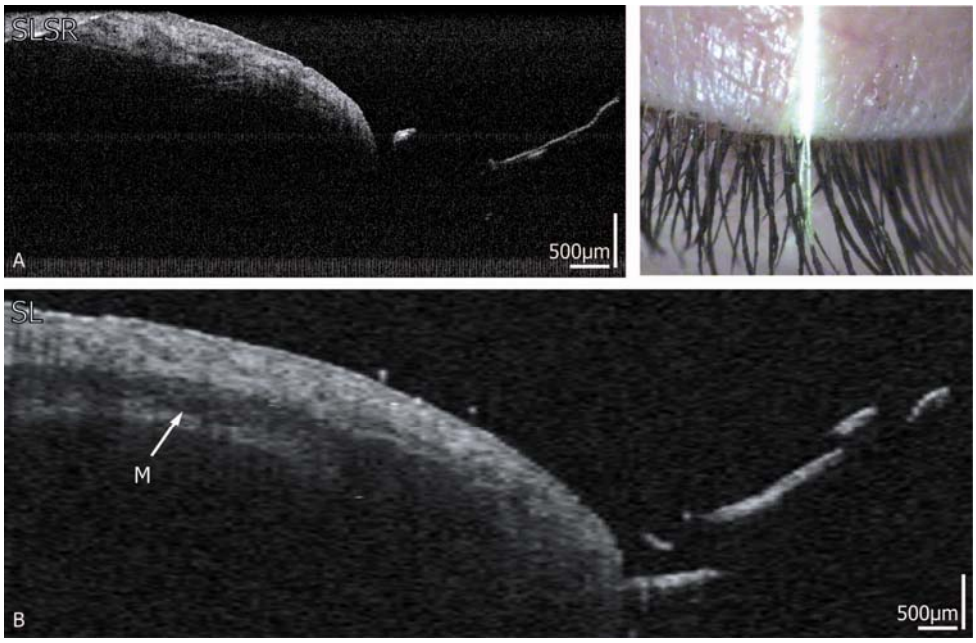


**Abb. 10: Lid vertikal**. (A) SL-SR-OCT. (B) SL-OCT mit gesamter Ausdehnung des Scanfeldes. (M, M. Orbicularis)

### 3.1.2. Hornhaut

Von 15 untersuchten gesunden Hornhäuten lieferten 13 mit beiden Geräten gut vergleichbare Bilder.

Durch die hohe Auflösung war bei allen Bildern mit dem SL-SR-OCT eine klare Differenzierung der 5 kornealen Schichten möglich: Tränenfilm (hochreflektiv), Epithel (schwachreflektiv), Bowman-Membran (hochreflektiv) Stroma (mittelreflektiv) und Endothel mit Descemet-Membran (hochreflektiv) (Abb. 11 und 12). Bei einem Patienten konnte oberhalb des Endothels eine weitere hochreflektive Schicht identifiziert werden, welche die Descemet-Membran selbst darstellt (Abb. 11). Das SL-OCT zeigte im Wesentlichen 3 gut erkennbare Schichten: den hochreflektiven Tränenfilm oberhalb des schwachreflektiven Epithels und das angrenzende mittelreflektive Stroma (Abb. 12).

Die Bowman-Membran als einzelne Entität war jedoch nur in 4 von 15 Fällen mit dem SL-OCT zu erkennen. Eine hochreflektive Schicht aus Descemet-Membran und Endothel war stets nur ansatzweise, jedoch nie auf voller Breite des Scans darstellbar.

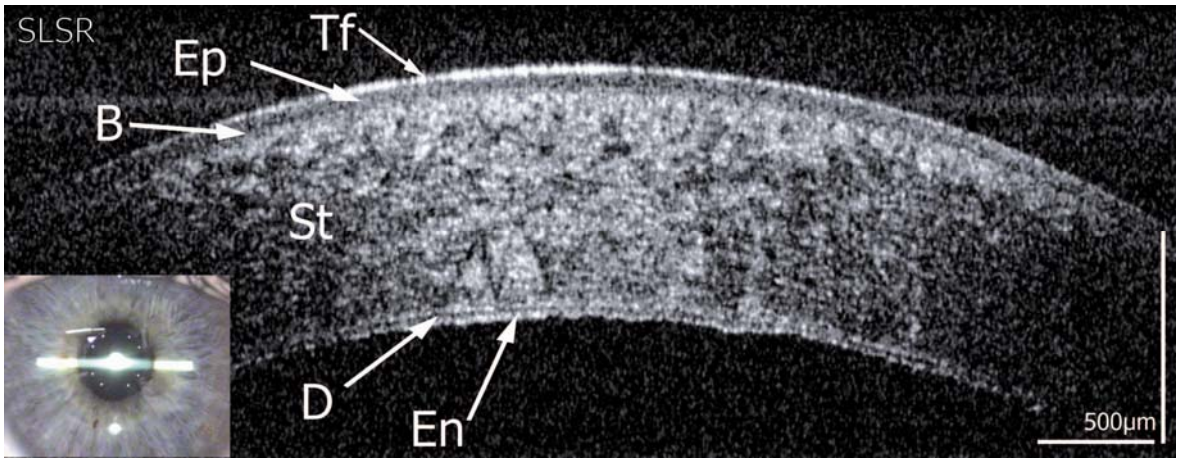


**Abb. 11: normale Hornhaut mit SL-SR-OCT.** Deutlich zu sehen ist die Abgrenzung zweier Schichten an der Hornhaut-Rückseite. **(**B, Bowman Membran; D, Descemet Membran; En, Endothel; Ep, Epithel; St, Stroma; Tf, Tränenfilm)




**Abb. 12: normale Hornhaut.** (A) SL-SR-OCT. (B) SL-OCT. Kleine Bilder entsprechen dem Original-Scanbereich. Weiße Felder kennzeichnen den vergrößert dargestellten Ausschnitt. (B, Bowman Membran; En, Endothel mit Descemet Membran; Ep, Epithel; St, Stroma; Tf, Tränenfilm)

Die Hornhautdicke wurde auf jedem Scan senkrecht zur Oberfläche am Apex gemessen. Der Mittelwert aus dem jeweiligen vertikalen und horizontalen Scan wurde als zentrale Hornhautdicke berechnet (Tab. 4).

In einem Beispiel (Abb. 7) beträgt der Abstand 122 Pixel, was bei einer Messtiefe von 3,5 mm und einer Tiefenauflösung von 512 Pixeln einem optischen Abstand von 822 µm entspricht. Dieser Wert muss jedoch durch die Brechungszahl der Kornea von 1,3853 geteilt werden und entspricht einer tatsächlichen (geometrischen) Korneadicken von 593 µm. Der mit der Heidelberg-Software gemessene Wert betrug 592 µm und war somit nahezu identisch.

Die durchschnittliche Korneadicke aller 15 Patienten lag mit dem SL-SR-OCT bei 546 ± 34,6 µm (Mittelwert±SD). Die Werte streuten zwischen 499 µm und 597 µm. Beim SL-OCT lag die mittlere Hornhautdicke der automatisch erfassten Werte bei 546 ± 29,8 µm mit einer Spanne von 495 µm bis 607 µm.

Die jeweiligen Abweichungen zwischen SL-SR-OCT und SL-OCT für alle 15 Paare lagen zwischen -19 und 19 µm (-3,2% und 3,6%), die mittlere Abweichung lag bei -0,1µm (0,05%).

**Hornhautdicken**

| Patient | Heidelb.-Software (µm) | SL-SR-Messung (µm) | Abw. Absolut (µm) (SLSR – Heidelb.) | Abweichung (%) (Heidelb.=100%) |
|---|---|---|---|---|
| 3072 | 535 | 550 | 15 | 2,80 |
| 3073 | 524 | 522 | -2 | -0,38 |
| 3172 | 554 | 559 | 5 | 0,90 |
| 583 | 594 | 590 | -4 | -0,67 |
| 686 | 500 | 500 | 0 | 0,00 |
| 687 | 572 | 569 | -3 | -0,52 |
| 688 | 495 | 499 | 4 | 0,81 |
| 784 | 554 | 555 | 1 | 0,18 |
| 1182 | 594 | 575 | -19 | -3,20 |
| 1485 | 529 | 525 | -4 | -0,76 |
| 2785 | 523 | 542 | 19 | 3,63 |
| 2787 | 562 | 553 | -9 | -1,60 |
| 2788 | 531 | 525 | -6 | -1,13 |
| 2789 | 514 | 526 | 12 | 2,33 |
| 743 | 607 | 597 | -10 | -1,65 |
| **Mittel** | **545,9** | **545,8** | **-0,1** | **0,05** |
| **SD** | **34,6** | **29,8** | | |

**Tab. 4: Hornhautdicken** (Abw., Abweichung; Heidelb., Heidelberg SL-OCT; SD, Standardabweichung)

Durch die hohe Auflösung des SL-SR-OCT, war es hier auch möglich -ebenfalls manuell- eine Messung der Epitheldicke durchzuführen (Tab. 5). Die Heidelberg-Software bietet hierzu kein spezielles Programm, und durch die geringere Auflösung ist die genaue Begrenzung des Epithels schwierig zu erkennen. Es ist jedoch möglich, anhand des Intensitätsprofils die vordere und hintere Schicht des Epithels abzuschätzen. Epitheldicken mit dem SL-SR-OCT lagen zwischen 49,1 und 70,0 µm (Mittelwert: 57,3 ± 5,7µm), die gemessenen Werte beim SL-OCT streuten von 48,5 µm bis 75 µm (Mittelwert: 60,2 ± 7,3 µm).

**Epitheldicken**

| Patient | Heidelb. -Software (µm) | SL-SR-Messung (µm) | Abw. Absolut (SLSR – Heidelb.) | Abweichung (%) (Heidelb.=100%) |
|---|---|---|---|---|
| 3072 | 55 | 64 | 9 | 16,58 |
| 3073 | 66 | 75 | 9 | 13,46 |
| 3172 | 53 | 64 | 11 | 20,08 |
| 583 | 70 | 70 | 0 | 0,00 |
| 686 | 58 | 53 | -5 | -9,09 |
| 687 | 54 | 54 | 0 | 0,37 |
| 688 | 59 | 68 | 9 | 14,21 |
| 784 | 61 | 62 | 1 | 0,99 |
| 1182 | 53 | 60 | 7 | 12,99 |
| 1485 | 58 | 63 | 5 | 7,02 |
| 2785 | 59 | 51 | -8 | -13,82 |
| 2787 | 50 | 59 | 9 | 18,24 |
| 2788 | 49 | 49 | 0 | -1,22 |
| 2789 | 54 | 59 | 5 | 9,14 |
| 743 | 61 | 56 | -5 | -8,87 |
| **Mittel** | **57,3** | **60,2** | **2,9** | **5,06** |
| **SD** | **5,7** | **7,3** | | |

**Tab. 5: Hornhautepitheldicken** (Abw., Abweichung; Heidelb., Heidelberg SL-OCT; SD, Standardabweichung)

### 3.1.3. Bindehaut und Sklera

Bei insgesamt 11 Patienten wurden Aufnahmen der Bindehaut und Sklera erstellt. Die oberflächlichen Schichten waren im SL-SR-OCT sehr detailliert darstellbar. Man erkennt eine dünne, oberste, mittelreflektive Schicht, welche dem Bindehautepithel entspricht. Direkt angrenzend befindet sich eine stärker reflektive Schicht, der das Bindehautstroma und die Tenonkapsel zugeordnet werden kann. Ein schmaler Bereich mit kleinen hyporeflektiven Arealen entspricht der Episklera

mit episkleralen Gefäßen und bildet die Grenze zur darunterliegenden breiten Schicht der hochreflektiven Sklera. Eine genaue Abgrenzung anhand der Intensität der Reflektivitäten ist jedoch nicht möglich (Abb. 13 A).

Im SL-OCT waren das Bindehautepithel und die Gefäße nur schlecht erkennbar, während tieferliegende Strukturen besser darstellbar waren. Bei Aufnahmen von 7 Patienten demarkierte sich ca. 1 bis 1,5 mm lateral vom Limbus eine breite hyporeflektive Schicht unterhalb der Sklera, welche dem Ziliarkörper entspricht, sowie eine dünne hyperreflektive Schicht, welche dem Ziliarkörperepithel zugeordnet wird (Abb. 13 B).

Bei Aufnahmen von 4 Patienten, die ca. 4-5 mm lateral vom Limbus gescannt wurden, ist der gesamte Schnitt schmaler, die hyporeflektive Schicht dünner und das Signal der hyperreflektiven Schicht noch stärker. Hier werden die Aderhaut und das Pars-Plana-Epithel abgebildet (Abb. 14).

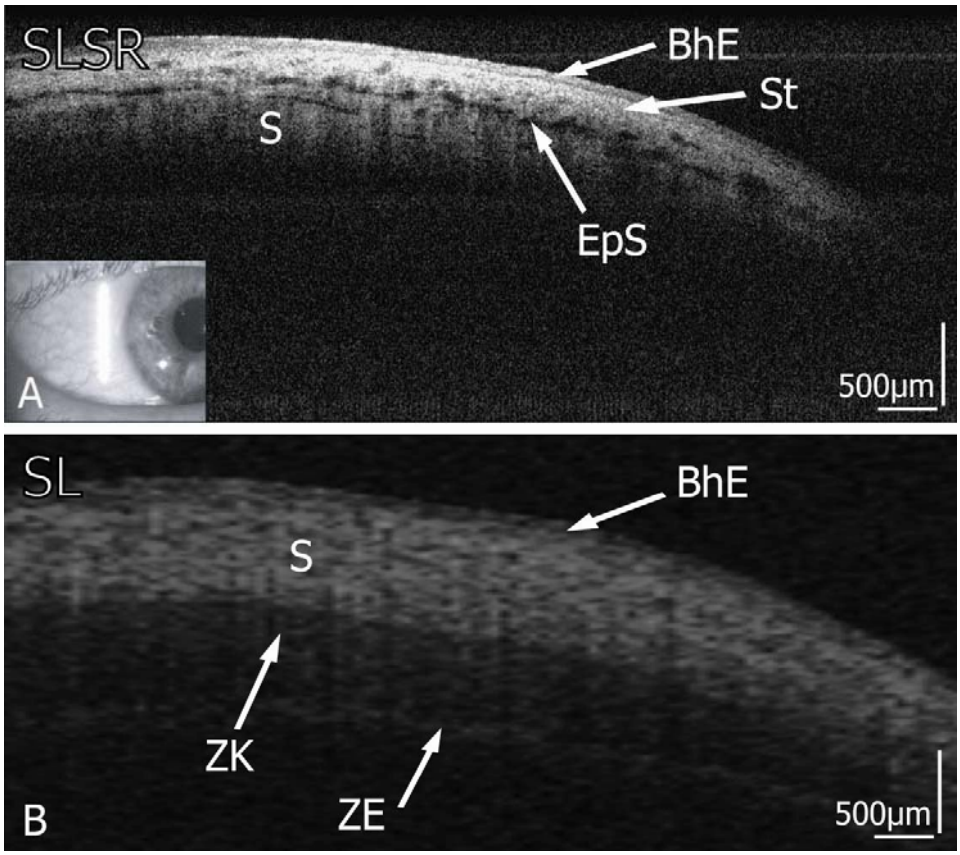


**Abb. 13: Normale Bindehaut,** vertikal. (A) SL-SR-OCT, (B) SL-OCT (BhE, Bindehautepithel; EpS, Episklerale Gefäße; S, Sklera; St, Stoma und Tenon; ZE, Ziliarkörperepithel; ZK, Ziliarkörper)

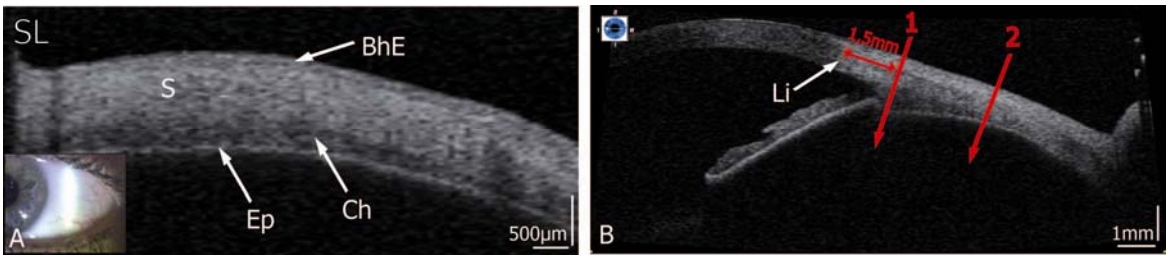


**Abb. 14: Normale Bindehaut mit SL-OCT.** (A) vertikaler Scan. (B) horizontaler Scan zur Darstellung des Scanortes aus (A) und Abb. 13. Scanort 1 entspricht Abb. 13 mit 1,5 mm Entfernung von Limbus. Scanort 2 entspricht (A) mit 4 mm Abstand vom Limbus. Das Pars- Plana Epithel in A ist stärker sichtbar, als in Abb. 13 weil es nicht zur Verschattung durch den Ziliarkörper kommt. (Ep, Pars-Plana Epithel; Ch, Aderhaut; Li, Limbus; S, Sklera)

Bei zwei Patienten mit Pingueculum, einer degenerativen Veränderung des konjunktivalen Stromas[55], konnte eine deutliche Ablagerung in Form eines hyperreflektiven Bereichs unterhalb des Epithels gesehen werden (Abb. 15 A-F). Im SL-SR-OCT war eine Verdünnung des Epithels über dem Pingueculum deutlicher erkennbar (Abb. 15 C und E), dafür waren Strukturen unterhalb des Pingueculums stärker verschattet als in Scans mittels SL-OCT.

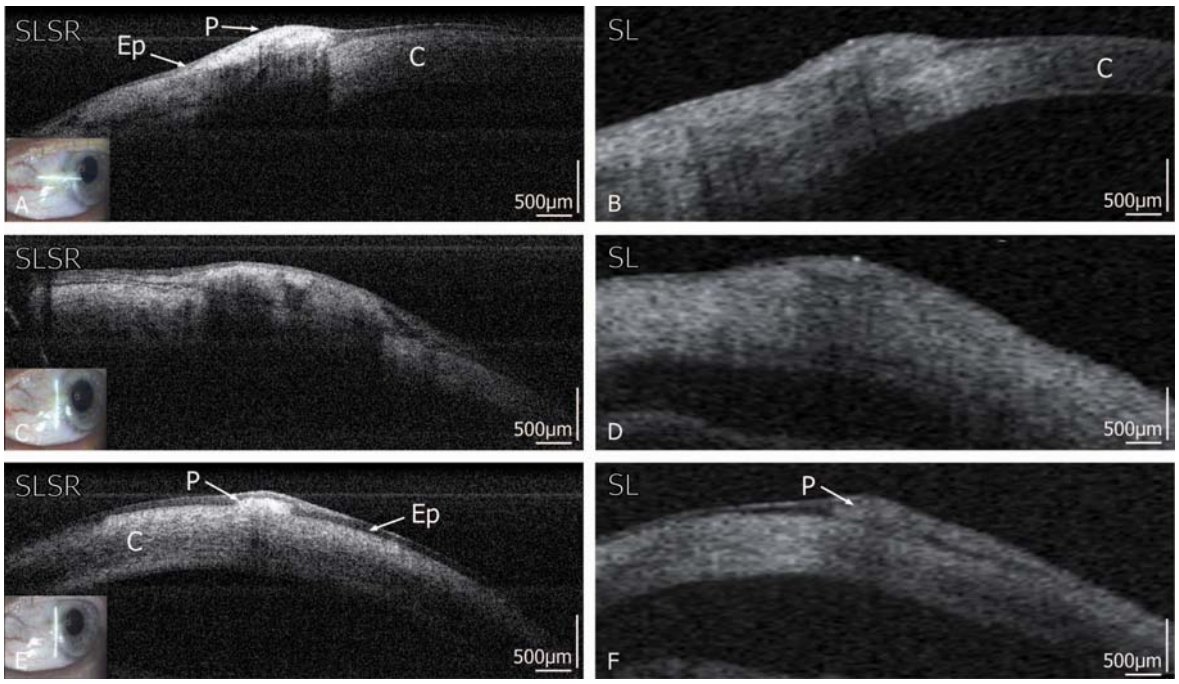


**Abb. 15: Pingueculum.** (A,C,E) SL-SR-OCT; (B,D,F) SL-OCT. Deutlich ist im SL-SR-OCT die Verdünnung des Bindehautepithels oberhalb der Struktur sichtbar. Kalzifizierte Bereiche stellen sich hyperreflektiver dar. (C, Kornea; Ep, Bindehautepithel; P, Pinguecula)

### 3.1.4. Kammerwinkel

Von 11 untersuchten Kammerwinkeln waren 8 mit vergleichbaren Bildern auswertbar. Aufgrund der hochreflektiven Eigenschaften der Sklera bei einer Wellenlänge von 830 nm war der Kammerwinkel bei Aufnahmen mit dem SL-SR-OCT verschattet und nicht sichtbar.

In allen Bildern des SL-SR-OCT waren die oberflächlichen Schichten mit Bindehautepithel, Tenonkapsel, Episklera mit kleinen Gefäßen und Sklera sehr detailreich zu erkennen (Abb. 16 und 17 A). Der korneosklerale Übergang war, aufgrund der unterschiedlichen Streuungseigenschaften von mittelreflektivem Korneastroma und hochreflektiver Sklera, in fast allen Scans gut erkennbar (Abb. 16). Ein hochreflektiver Bereich unterhalb des korneoskleralen Übergangs sowie ein posterior angrenzender hyporeflektiver Anteil könnte das trabekuläre Maschenwerk darstellen. Das darüberliegende schwachreflektive Areal, welches nur in wenigen Scans beider Geräte zu erkennen ist, würde anatomisch dem Schlemm'schen Kanal entsprechen (Abb. 16).

Im SL-OCT waren die oberflächlichen Strukturen weniger gut differenzierbar, dafür stellten sich tieferliegende Strukturen wie Iris, Kammerwinkel und Anteile des Ziliarkörpers deutlicher dar (Abb. 17 B). Der Sklerasporn war nur im SL-OCT erkennbar, ebenso wie die Insertion eines lateralen Augenmuskels, die in einer Aufnahme erfasst werden konnte (Abb. 18).

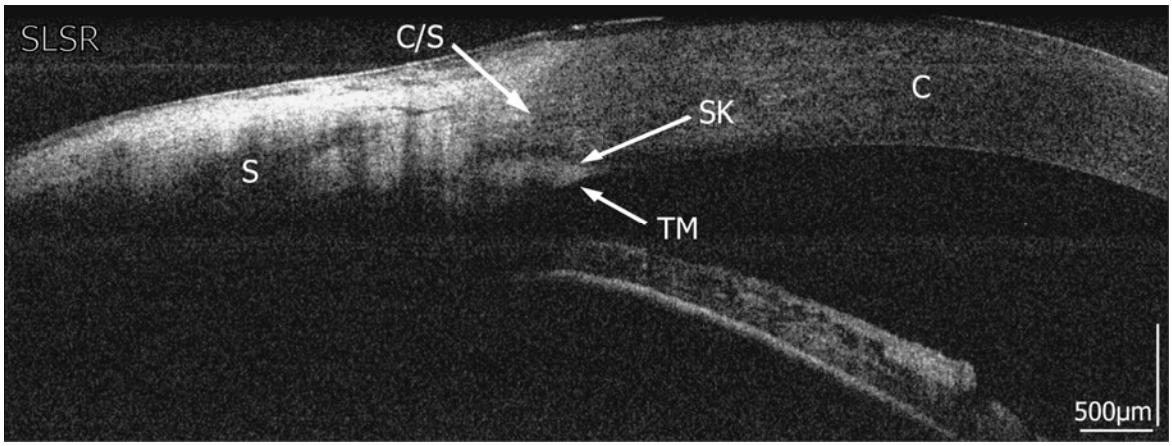


**Abb. 16: Kammerwinkel mit SL-SR-OCT.** (C, Kornea; C/S, Korneoskleraler Übergang; SK, Schlemmscher Kanal; TM, Trabekuläres Maschenwerk)

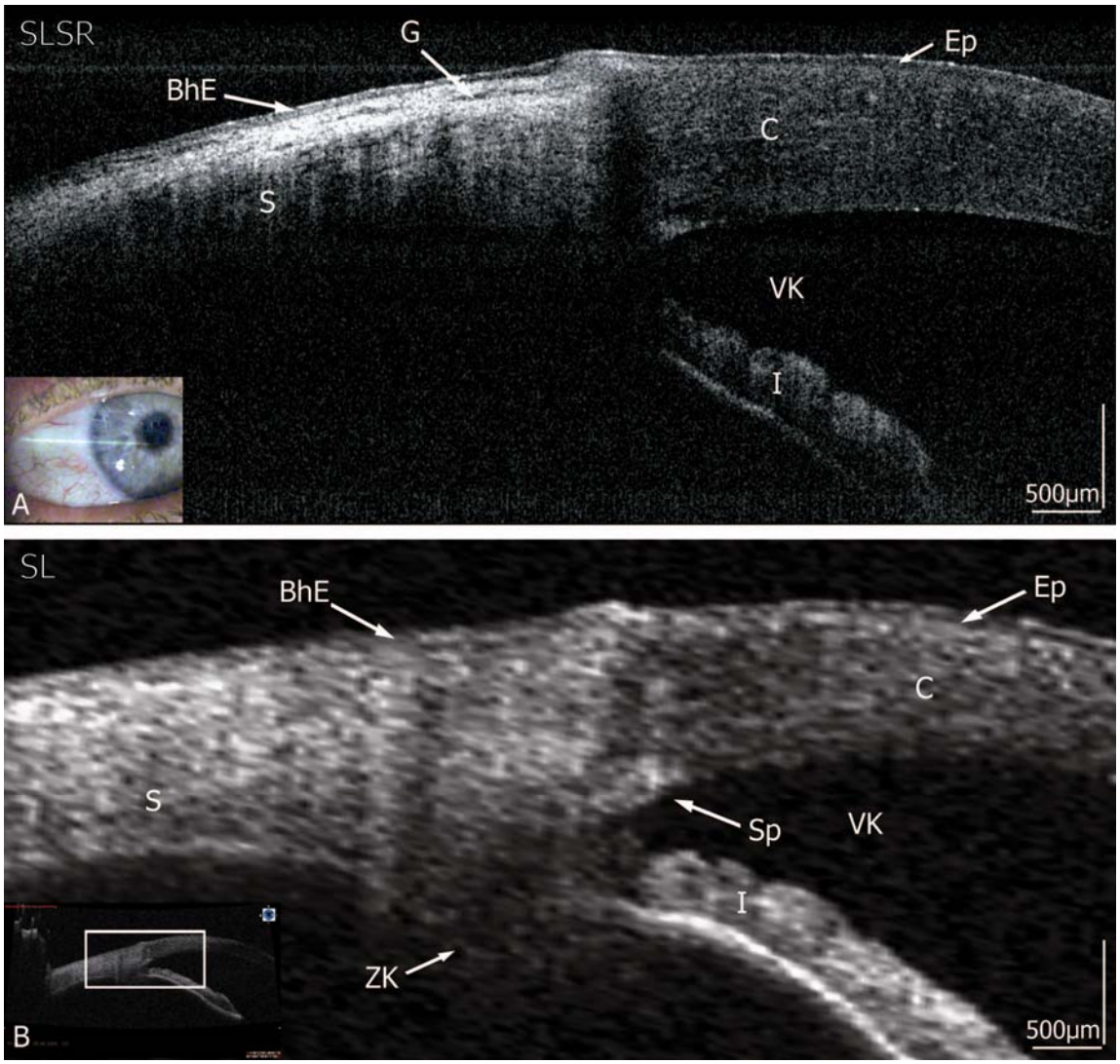


**Abb. 17: Kammerwinkel.** (A) SL-SR-OCT, (B) SL-OCT. (BhE, Bindehautepithel; C, Kornea; Ep, Epithel; G, episklerale Gefäße; I, Iris; S, Sklera; Sp, Sklerasporn; VK, Vorderkammer; ZK. Ziliarkörper)

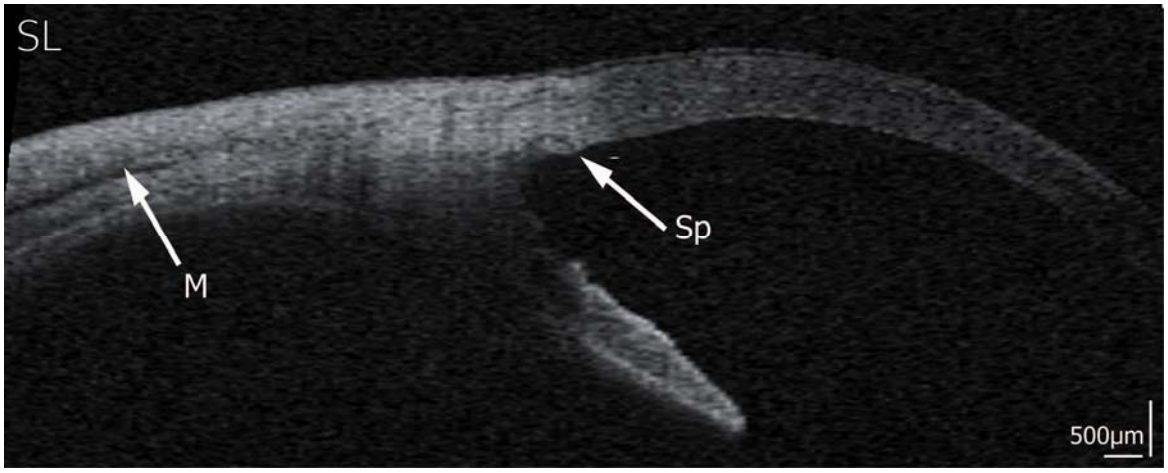


**Abb. 18: Kammerwinkel mit SL-OCT. Gesamter Scanbereich von 7x15 mm.**
(M, lateraler Augenmuskel; Sp, Sklerasporn)

### 3.1.5. Hornhautnarbe

Insgesamt wurden 9 Hornhautpathologien untersucht, davon waren 3 echte Hornhautnarben. 8 Bilder brachten gut vergleichbare Ergebnisse.

Vernarbte Strukturen stellten sich mit beiden Geräten signalstärker dar (Abb. 19 und 20). Die Beschaffenheit des Epithels und die Tiefe der Läsion im kornealen Stroma waren im SL-SR-OCT deutlich besser zu beurteilen. Die horizontale Ausdehnung war jedoch besser im SL-OCT darzustellen, da es die komplette Hornhaut in einem Scan zeigte (Abb. 20 B, kleines Bild).

Im dargestellten Fall einer oberflächlichen Hornhautnarbe (Abb. 19), zeigte sich am Ort der Läsion mit beiden Geräten eine deutliche Verdünnung des Hornhautstromas mit Zunahme der Reflektivität. Nur mit dem SL-SR-OCT erkennbar war darüber hinaus eine Verdickung des Hornhautepithels.

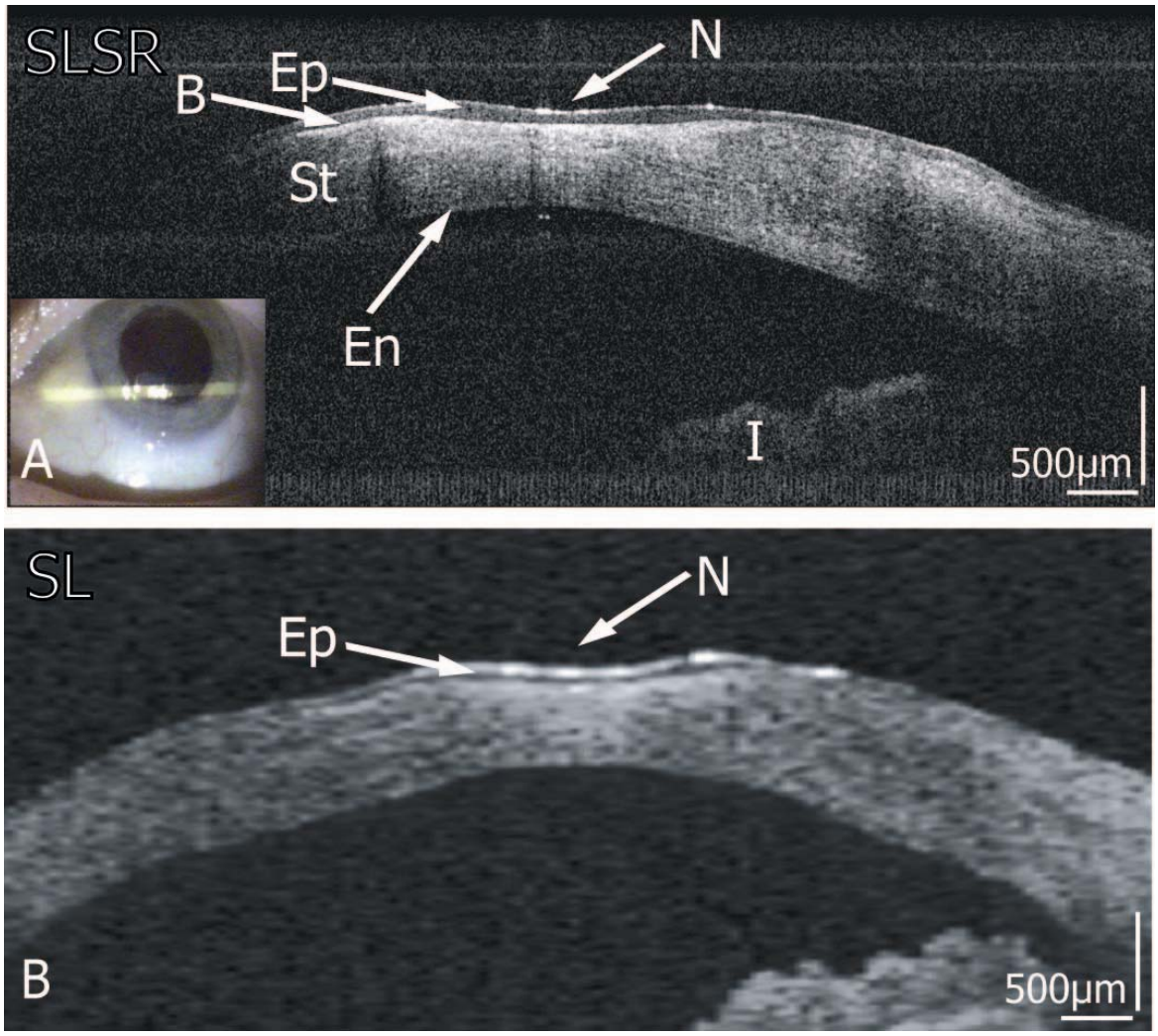


**Abb. 19: Hornhautnarbe.** (A) SL-SR-OCT, (B) SL-OCT. Im SL-SR-OCT deutlich sichtbare Verdickung des Hornhautepithels oberhallb der Narbe. (B, Bowman Membran; En, Endothel; Ep, Epithel; I, Iris; N, Narbe; St, Stroma)

Im Fall eines Patienten mit Narbe nach Keratokonjunktivitis scrofulosa, war mit beiden Geräten eine tief im Stroma liegende hyperreflektive Zone zu erkennen (Abb. 20). Nur mit SL-SR-OCT war jedoch die Unversehrtheit von Epithel und Descemet-Membran sicher identifizierbar.

Ein Ausmessen der Korneadicke am Ort des veränderten Gewebes nach oben beschriebener Methode ergab im dargestellten Fall (Abb. 19) mittels SL-SR-OCT eine Dicke von 476 µm in Übereinstimmung mit 470 µm gemessen mit SL-OCT.

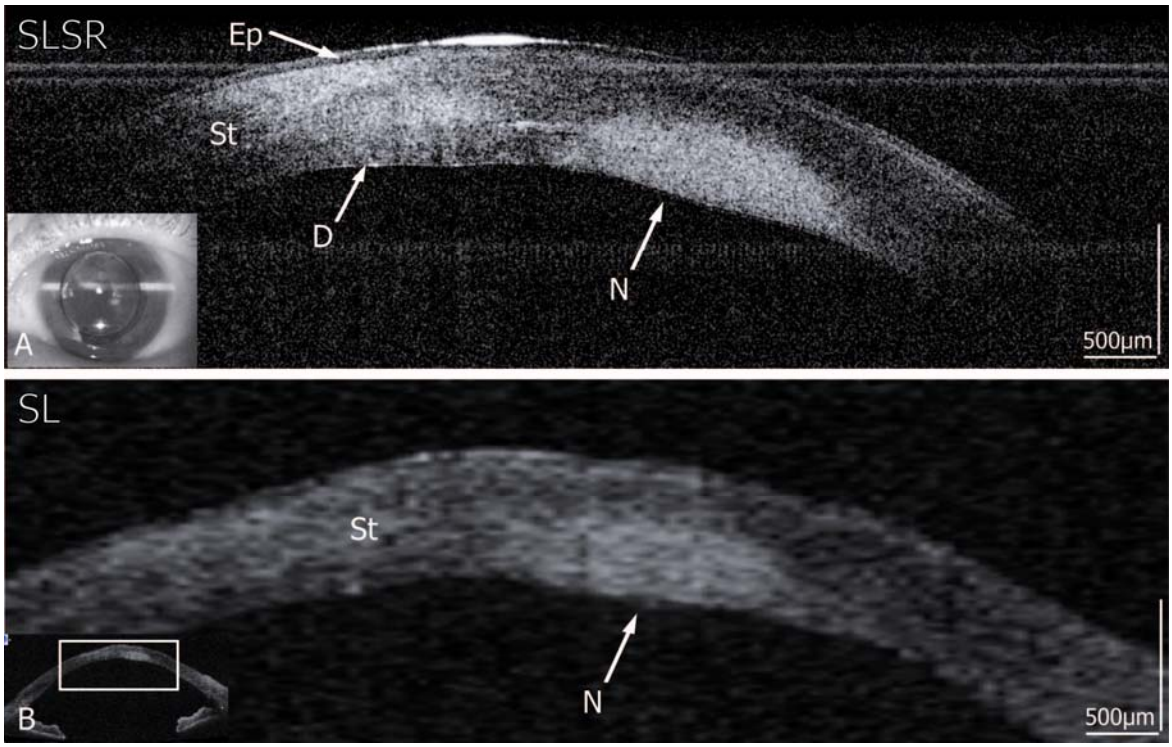


**Abb. 20: Hornhautnarbe nach Keratokonjunktivitis scrofulosa.** (A) SL-SR-OCT, (B) SL-OCT (D, Descemet Membran; Ep, Epithel; N, Narbe; St, Stroma)

### 3.1.6. Sickerkissen

Insgesamt wurden 6 Augen untersucht, von denen 5 gut vergleichbare Ergebnisse lieferten.

Ausgewertet wurde die Sichtbarkeit von intrakonjunktivalen Zysten, Mikrozysten, des subkonjunktivalen Spaltes, des Skleradeckels und der Trabekulektomie selbst (vgl. hierzu Abb. 21).

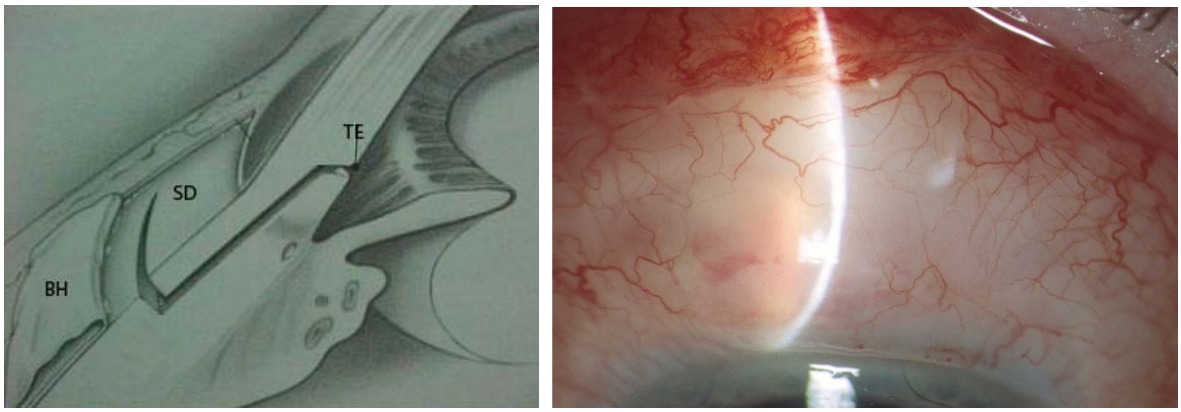


**Abb. 21: Sickerkissen Operation.** Links schematisch (nach www.uwhealth.org/healthfacts): Unterhalb der Bindehaut (BH) wird durch einen Schnitt in die Sklera ein läppchenförmiger Zugang zum Kammerwinkel geschaffen, der mit der Trabekulektomie (TE) und peripheren Iridektomie in der Vorderkammer mündet (hier etwas höher als gewöhnlich dargestellt). Der Skleradeckel (SD) ist das Ventil zum subkonjunktivalen Spalt zwischen Bindehaut (hier noch zurückgeschlagen) und Sklera. Dieser Bereich wird als Sickerkissen bezeichnet[72]. Rechts Fotografie: Die Bindehaut zeigt sich in der Spaltlampe im Bereich des Sickerkissens deutlich vorgewölbt.

In den Aufnahmen des SL-SR-OCT konnten die oberflächlichen Strukturen sehr gut wiedergegeben werden. Bei allen Patienten konnten in der mittelreflektiven oberflächlichen Schicht des Bindehautepithels feine hyporeflektive Punkte abgegrenzt werden, die als Mikrozysten interpretiert wurden (Abb. 22 A und C). Die ödematöse und dadurch weniger reflektive Bindehaut mit zystischen Arealen ließ sich deutlich von der darunterliegenden hochreflektiven Sklera abgrenzen. Bei 5 Patienten waren neben einer locker strukturierten Bindehaut mit zahlreichen kleineren intrakonjunktivalen Zysten ein unterschiedlich hoher hyporeflektiver subkonjunktivaler Spalt zu erkennen (Abb. 22 und 23).

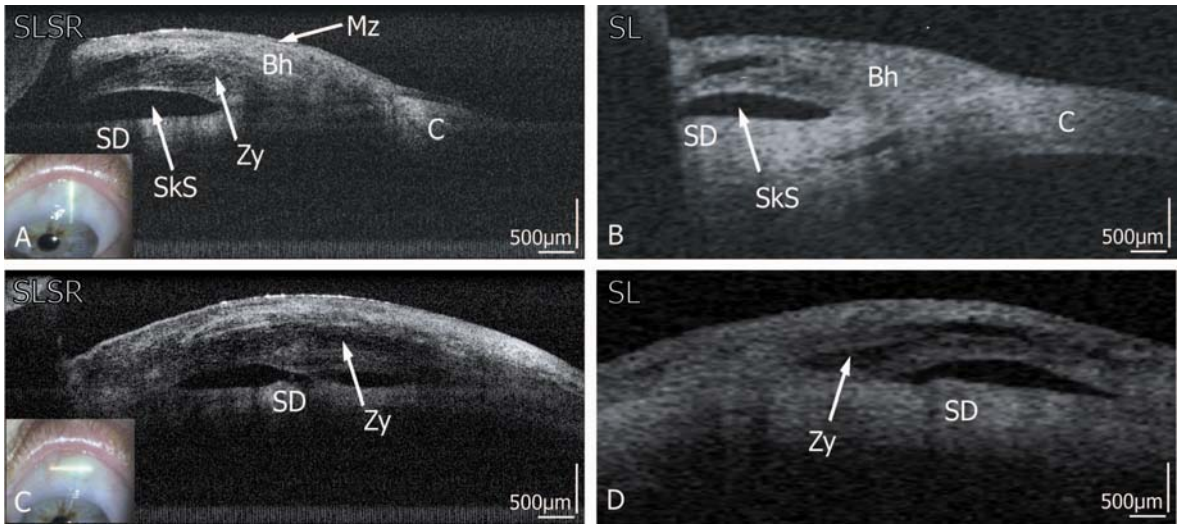


**Abb. 22: gemischtes Sickerkissen.** (A, C) SL-SR-OCT, (B, D) SL-OCT. Obere Reihe vertikal, untere Reihe horizontal, gleicher Patient. (Bh, Bindehaut; C, Kornea; Mz, Mikrozysten; SD, Skleradeckel; SkS, Subkonjunktivaler Spalt; Zy, intrakonjunktivale Zysten)

Die begrenzte Eindringtiefe des SL-SR-OCT ließ jedoch nur in 3 Fällen ein Abgrenzen des Skleradeckels zu. In einem Fall eines frischen Sickerkissens (5 Tage postoperativ) war das Ausmaß in der Tiefe nicht beurteilbar (Abb. 23 E).

Das SL-OCT ließ hier eine tiefliegende große Zyste sichtbar werden (Abb. 23 F), zeigte insgesamt aber eine geringere Auflösung (Abb. 22 B und D). Eine ödematöse Bindehaut und ein subkonjunktivaler Spalt konnten mit SL-OCT bei allen Patienten gut dargestellt werden. Der Skleradeckel war bei 3 Patienten deutlich, bei 3 anderen eingeschränkt sichtbar. Einzelne intrakonjunktivale Zysten waren jedoch weniger klar abgrenzbar und Mikrozysten konnten nur in 4 von 6 Fällen erkannt werden.

Die Trabekulektomiestelle selbst konnte nur in zwei Bildern mit dem SL-OCT dargestellt werden, jedoch in keinem mit dem SL-SR-OCT. Eine Iridektomie war aufgrund von Verschattung mit keinem Gerät sichtbar.

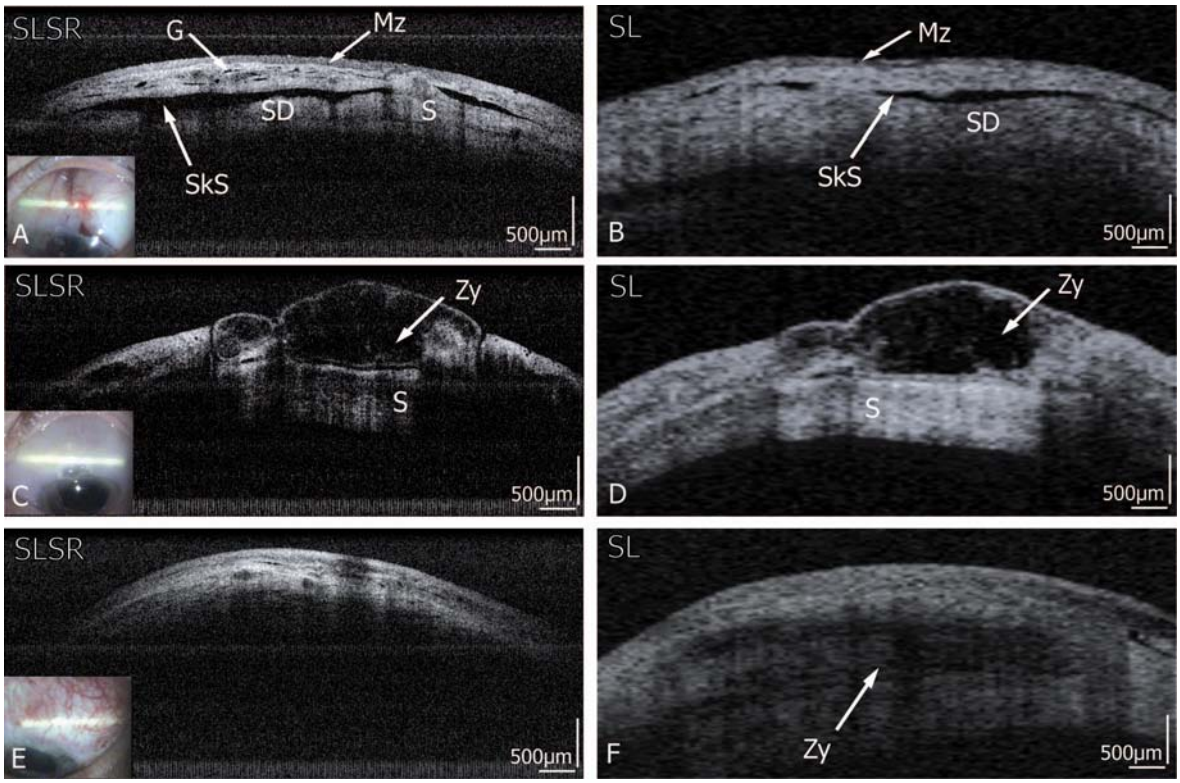


**Abb. 23: Unterschiedlich klassifizierte Sickerkissen**. (A, C) SL-SR-OCT, (B, D) SL-OCT.
Erste Reihe gemischt flach vernarbend, zweite Reihe bullös gemischt, dritte Reihe zystisch. (Mz, Mikrozysten; G, Gefäße; S, Sklera; SD, Skleradeckel; SkS, Subkonjunktivaler Spalt; Zy, intrakonjunktivale Zyste) (nach Müller [74])

Alle Patienten hatten einen intraokulären Druck von ≤ 16 mmHg. In allen Fällen waren epitheliale Mikrozysten zu sehen und das intrastromale OCT-Signal imponierte schwach bis mäßig. Alle 6 Sickerkissen wurden demnach als funktionierend definiert. Die quantitativen Befunde entsprachen nicht immer vollständig den gesetzten Kriterien, dennoch konnten 4 der Sickerkissen als gemischt bezeichnet werden, wovon 2 Zeichen der beginnenden Vernarbung zeigten (Abb. 23 A und B), eines als zystisch (Abb. 23 E und F) und eines als bullös-gemischt (Abb. 23 C und D). Sowohl SL-OCT als auch SL-SR-OCT ließen diese Einteilung zu, zeigten jedoch in einigen Fällen Abweichungen voneinander bezüglich der Sickerkissendimensionen, Anzahl der epithelialen Mikrozysten und Dichte des OCT-Signals (Tab. 6).

| | **SL-SR-OCT** | | | | **SL-OCT** | | | |
|---|---|---|---|---|---|---|---|---|
| | **OCT-Signal** | | **MZ** | **Gesamt-Beurteilung** | **OCT-Signal** | | **MZ** | **Gesamt-Beurteilung** |
| Patient | Wand | Stroma | | | Wand | Stroma | | |
| 1485 | 2 | 0 | ++ | Gemischt | 2 | 0 | +++ | Gemischt |
| 1888 | 2 | 1 | +++ | Gemischt (flach vernarbend) | 2 | 1 | ++ | Gemischt (flach vernarbend) |
| 2083 | 2 | 0 | ++ | Zystisch (5 d post-Op) | 1 | 0 | ++ | Zystisch |
| 2182 | 2 | 1 | + | Gemischt (beg. prominente Vernarbung) | 2 | 1 | ++ | Gemischt (beg. prominente Vernarbung |
| 2185 | 1 | 0 | +++ | Bullös-gemischt | 1 | 0 | - | Bullös-gemischt |
| 2784 | 1 | 0 | + | Gemischt | 1 | 0 | - | Gemischt |

**Tab. 6: Einteilung der Sickerkissen nach OCT-morphologischen Kriterien.**
(OCT-Signal: 0, schwach; 1, mäßig; 2, stark; MZ, Epitheliale Mikrozysten: -, keine; +, wenige; ++, mäßig; +++, viele)

Zur quantitativen Auswertung der Sickerkissen wurden die Sickerkissenwanddicke, die totale Sickerkissenhöhe sowie das Ausmaß des subkonjunktivalen Spaltes gemessen (Tab. 7).

| Pat. Nr. | | Sickerkissen-Wanddicke | | Sickerkissen Gesamthöhe | Subkonjunktivaler Spalt | | |
|---|---|---|---|---|---|---|---|
| | | Max (Ø X,Y) | Min (Ø X,Y) | (Ø X,Y) | Max. Höhe (Ø X,Y) | Breite | Länge |
| 1485 g | SR | 764,8 | 624,8 | 906 | 244,5 | 2569 | 1826 |
| | SL | 753,8 | 600,25 | 873 | 241 | 2397 | 1833 |
| | Abw | 1,5 | 4,1 | 3,8 | 1,5 | 7,2 | -0,4 |
| 1888 g | SR | 398,8 | 302,8 | 491 | 135,8 | 3826 | 1608 |
| | SL | 431 | 344 | 508,5 | 130,5 | 2875 | 2190 |
| | Abw | -7,5 | -12,0 | -3,4 | 4,1 | 33,1 | -26,6 |
| 2083 z | SR | 700,5 | n.sichtb. | n.sichtb. | n.sichtb. | n.sichtb. | n.sichtb. |
| | SL | 829 | 748 | 1448,5 | 687 | 5225 | 6052 |
| | Abw | -15,5 | | | | | |
| 2182 g | SR | 352,5 | 203 | 765 | 515 | 2875 | 1723 |
| | SL | 309,5 | 229 | 747,5 | 525,5 | 3960 | 2256 |
| | Abw | 13,9 | -11,4 | 2,3 | -2,0 | -27,4 | -23,6 |
| 2185 b | SR | 170,5 | 47 | 985,5 | 955 | 2883 | 2010 |
| | SL | 255,5 | 74,5 | 977 | 889,5 | 3410 | 2566 |
| | Abw | -33,3 | -36,9 | 0,9 | 7,4 | -15,5 | -21,7 |
| 2784 g | SR | 420,5 | 316,5 | 851,5 | 455 | 2856 | 2425 |
| | SL | 559 | 323,5 | 835,5 | 404 | 4639 | 3868 |
| | Abw | -24,8 | -2,2 | 1,9 | 12,6 | -38,4 | -37,3 |
| Mittel-wert | SR | 467,9 | 298,8* | 799,8* | 461,1* | 3001,8* | 1918,4* |
| | SL | 523,0 | 261,9* | 656,9* | 365,1 | 2880,2* | 2118,8* |
| | Abw | -10,5 | 14,1 | 21,8 | 26,3 | 4,2 | -9,5 |

**Tab. 7: Quantitative Erfassung der Sickerkissen.** (SR, SL-SR-OCT; SL, SL-OCT; Abw., Prozentuale Abweichung mit SL=100%; n. sichtb., nicht sichtbar; b, bullös-gemischt; g, gemischt; z, zystisch; Ø X,Y, Mittel aus horizontalem und vertikalem Scan; * = ohne Messung 2083; alle Werte in µm;)

### 3.1.7. Ahmed Glaucoma Valve

Insgesamt wurden 7 Patienten nach Implantation einer Ahmed Glaucoma Valve (AGV) untersucht, wovon 3 gut vergleichbare Bilder lieferten.

Eine AGV dient dem Abfluss von Kammerwasser zur Senkung des intraokulären Drucks. Hierzu wird ein Drainageschlauch in die Vorderkammer implantiert, welcher nach intraskleralem Verlauf in eine Drainageplatte auf dem Bulbus mündet (Abb. 24).

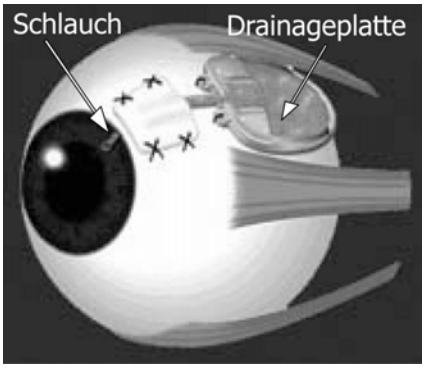


**Abb. 24: Ahmed Glaucoma Valve schematisch**
(nach http://www.eiadeyeclinic.com)

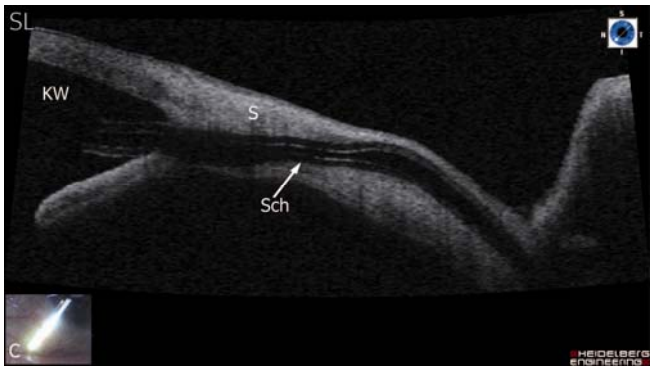


**Abb. 25: Kompletter longitudinaler Schlauchverlauf mit SL-OCT**. (KW, Kammerwinkel; S, Sklera; Sch, Schlauch)

Durch die begrenzte Eindringtiefe bei 830 nm, konnten mittels SL-SR-OCT nur sehr begrenzt Bilder des Schlauches in der Vorderkammer aufgenommen werden. Im oberflächlichen intraskleralen Verlauf des Schlauches jedoch waren Schlauchaussenseite und -lumen gut erkennbar (Abb. 26 und 27). Die Bindehaut mit Tenon-Kapsel und die Sklera ließen sich im SL-SR-OCT klarer darstellen. Eine Längsaufnahme im Verlauf des Abflussschlauches konnte jedoch nur mittels SL-OCT realisiert werden, da dieses über eine 180°-Beweglichkeit des Scanstrahls verfügt (Abb. 25). Bei beiden Geräten war die auf Äquatorhöhe gelegene Drainageplatte aufgrund ihrer weit posterioren Position für eine Darstellung mit OCT nicht mehr zugänglich.

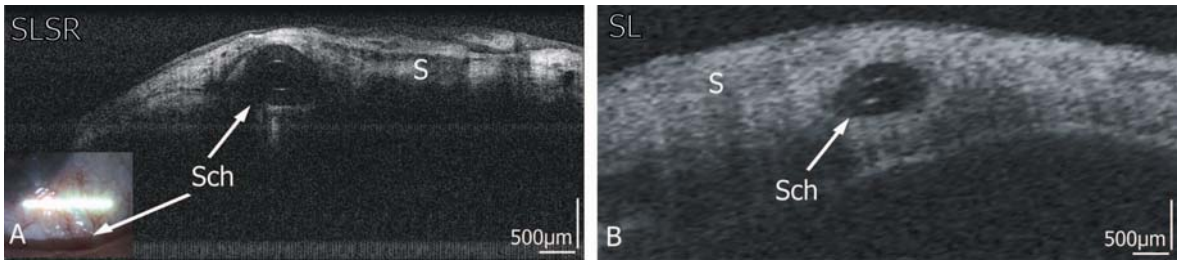


**Abb. 26: Ahmed Glaucoma Valve. Intraskleraler Verlauf des Schlauches** (A) SL-SR-OCT, (B) SL-OCT. Bei oberflächlicher Lage lässt sich mit beiden Geräten das Lumen vom Rand des Schlauches abgrenzen. (S, Sklera; Sch, Schlauch)

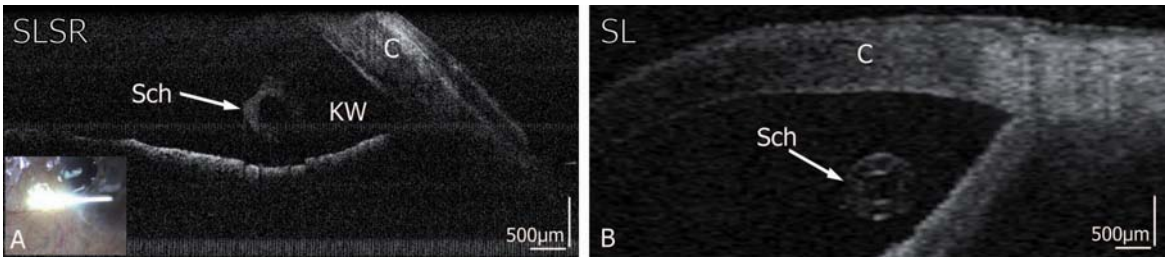


**Abb. 27: Ahmed Glaucoma Valve. Intrakameraler Verlauf des Schlauches** (A) SL-SR-OCT, (B) SL-OCT. Hier lässt sich das Lumen mit SL-SR-OCT aufgrund der begrenzten Eindringtiefe und Strahlabschwächung durch die Hornhaut weniger gut erkennen als mit SL-OCT.
**( C, Kornea; KW, Kammerwinkel; Sch, Schlauch)**

## 3.2. *Hinterabschnitt*

Insgesamt wurden bei 54 Patienten mit und ohne Pathologien OCT-Scans der Retina erstellt. Die Bilder wurden auf geometrische Größen skaliert und axial zur besseren Abgrenzbarkeit retinaler Schichten um den Faktor 2 gestreckt.

### 3.2.1. Makula Normalbefund

Es wurden insgesamt 23 gesunde Makulae untersucht, davon lieferten 13 gut vergleichbare Ergebnisse.

Beide Geräte lieferten vergleichbar gute Bilder, in denen sich 9 Schichten der Retina voneinander abgrenzen ließen (Abb. 28). Die hochreflektive Nervenfaserschicht (NFS), die hyporeflektive Ganglienzellschicht (GZS), die mittelreflektive innere plexiforme Schicht (IPS), die hyporeflektive innere Körner-

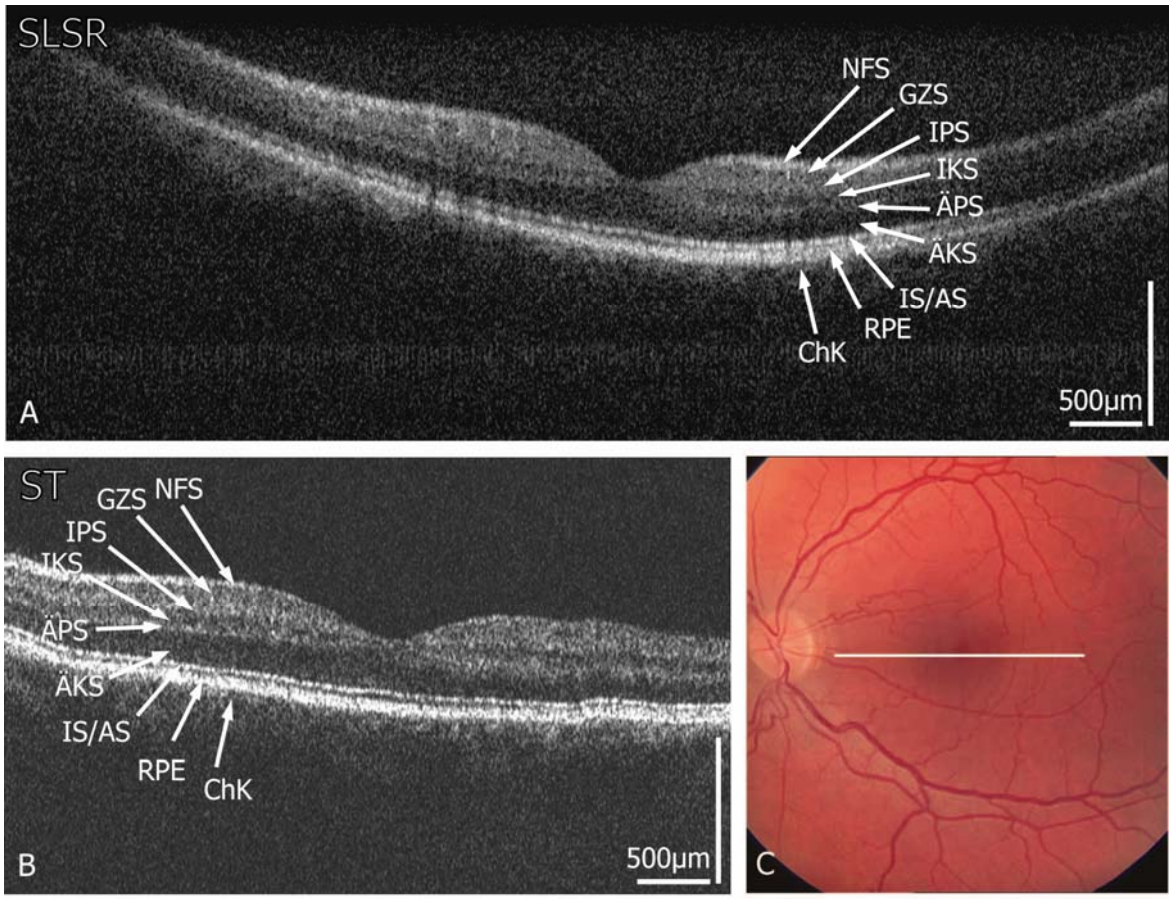


**Abb. 28: Makula Normalbefund.** (A) SL-SR-OCT. (B) Stratus. (C) Fundusfotographie mit Ort des Scans. Es sind mit beiden Geräten 9 Schichten abgrenzbar. (NFS, Nervenfaserschicht; GZS, Ganglienzellschicht; IPS, Innere plexiforme Schicht; IKS, Innere Körnerschicht; ÄKS, Äußere plexiforme Schicht; ÄKS, Äußere Körnerschicht; IS/AS, Grenzschicht zwischen Innen- und Außensegmenten der Zapfen und Stäbchen; RPE, Pigmentepithel; ChK, Choriokapillaris)

schicht (IKS), die hochreflektive äußere plexiforme Schicht (ÄPS), die breite hyporeflektive äußere Körnerschicht (ÄKS), die schmale hochreflektive Grenzschicht zwischen Innen- und Außensegmenten der Zapfen und Stäbchen (IS/AS), das hochreflektive retinale Pigmentepithel (RPE), und die mittelreflektive Choriokapillaris (ChK).

Unterhalb der Fovea zeigten beide Geräte eine Verbreiterung der hyporeflektiven Schicht der Fotorezeptor-Außensegmente. Eine äußere Grenzmembran oberhalb der IS/AS-Schicht konnte sowohl mit dem SL-SR-OCT als auch mit dem Stratus OCT nur in wenigen Bildern schwach dargestellt werden.

Die Vorteile des SL-SR-OCT waren zum einen die höhere Auflösung der Aufnahmen, die größere Scanbreite, die ein gleichzeitiges Erfassen von Makula und Papille ermöglichte (Abb. 29), und die schnellere Aufnahmezeit, die ein Verwackeln der Bilder verhinderte (Abb. 30).

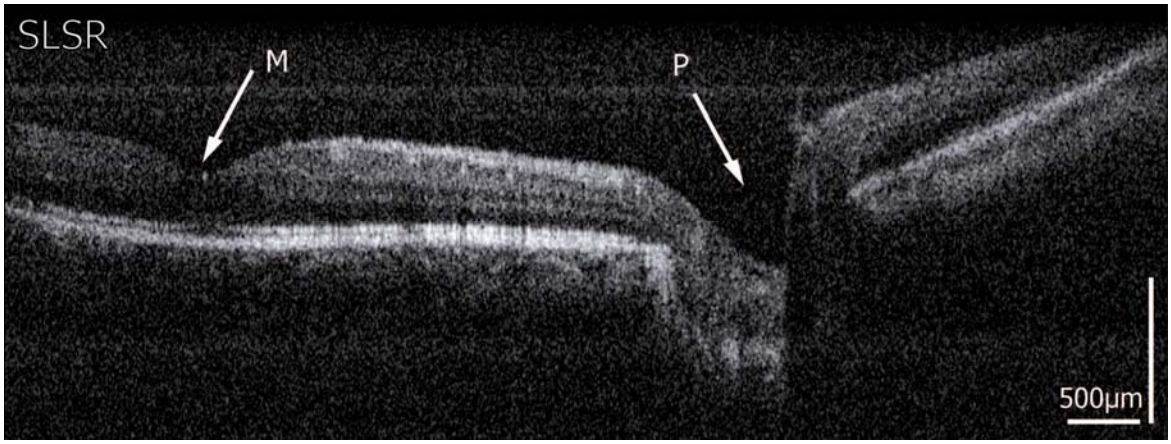


**Abb. 29: Makula Normalbefund mit SL-SR-OCT.** Papille und Makula lassen sich aufgrund der Scanbreite von 8 mm (in Luft) auf einem Scan gemeinsam darstellen. (M, Makula; P, Papille)

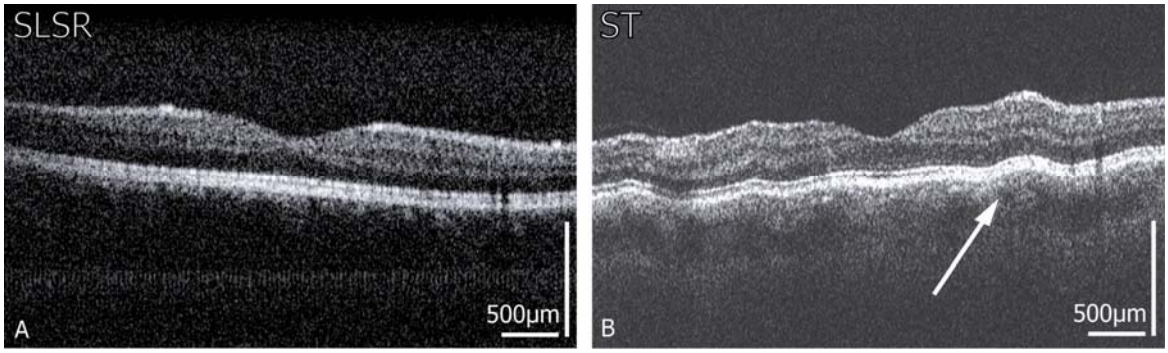


**Abb. 30: Makula Normalbefund mit Bewegungsartefakten.** (A) SL-SR-OCT. (B) Stratus. Es zeigen sich diverse wellenförmige Artefakte im Stratus-Scan aufgrund von Patientenbewegungen (Pfeil).

Die Bestimmung der Netzhautdicke wurde, wie oben beschrieben, an 5 Positionen vorgenommen. Die mittlere zentrale Netzhautdicke (n=10) betrug 251,4 ±16,7 µm mit SL-SR-OCT und 248,1 ± 17,5 µm mit Stratus OCT (Mittelwert ± SD). Die jeweiligen Abweichungen zwischen den Geräten streuten von -15,4 bis 32,9 µm (-5,8 bis 13,2 %), die mittlere Differenz war -3,2 µm. Die Abweichungen in den anderen 4 Bereichen lagen zwischen -27,8 und 31,4 µm. Nasale Messungen zeigten die höchsten Werte mit 357,2 ± 26,3 µm mit SL-SR-OCT und 361,6 ± 26,5 µm mit Stratus OCT, temporal war die Netzhaut am dünnsten mit 339,4 ± 26,7 µm bzw. 337,2 ± 21,8 µm. Die Werte der zentralen Netzhautdicken sind in Tab. 8 dargestellt (alle weiteren Werte im Anhang Punkt 8.4).

| **Zentrale Netzhautdicke (in µm)** | | | | | | | | |
|---|---|---|---|---|---|---|---|---|
| | **SL-SR-OCT** | | | **Stratus** | | | **Differenz** | |
| **Patient** | **Horiz.** | **Vert.** | **Mittelw.** | **Horiz.** | **Vertik.** | **Mittelw.** | **Absol.** | **%** |
| 884 | 214,9 | 234,6 | **224,8** | 242,9 | 212,4 | **227,7** | -2,9 | -1,3 |
| 1284 | 256,9 | 307,8 | **282,4** | 249,5 | 249,5 | **249,5** | 32,9 | 13,2 |
| 1482 | 259,2 | 263,9 | **261,6** | 262,7 | 244,2 | **253,5** | 8,1 | 3,2 |
| 1483 | 254,0 | 259,2 | **256,6** | 238,6 | 262,0 | **250,3** | 6,3 | 2,5 |
| 1583 | 259,2 | 244,9 | **252,1** | 242,9 | 223,6 | **233,3** | 18,8 | 8,1 |
| 2282 | 263,9 | 269,3 | **266,6** | 262,7 | 313,1 | **287,9** | -21,3 | -7,4 |
| 2287 | 244,9 | 249,2 | **247,1** | 269,1 | 255,7 | **262,4** | -15,4 | -5,8 |
| 2288 | 245,3 | 254,0 | **249,7** | 242,9 | 246,9 | **244,9** | 4,8 | 1,9 |
| 2783 | 239,3 | 240,1 | **239,7** | 238,7 | 236,4 | **237,6** | 2,1 | 0,9 |
| 2786 | 230,3 | 236,2 | **233,3** | 225,8 | 243,3 | **234,6** | -1,3 | -0,6 |
| **Mittel** | | | **251,4** | | | **248,1** | **3,2** | **1,3** |
| **SD** | | | **16,7** | | | **17,5** | | |

**Tab. 8: Zentrale Netzhautdicken.** (Horiz., horizontal; Vert., vertikal; Mittelw., Mittelwert aus horizontaler und vertikaler Messung; Absol., Absolutwert; SD, Standardabweichung)

Eine Katarakt (Abb. 31) oder andere Trübungen der lichtbrechenden Medien (Hornhaut, Linse, Glaskörper) verschlechterte die Intensität des Scanstrahls beim SL-SR-OCT schwerwiegender als beim Stratus OCT. Das automatische Justieren (Tracking) des Referenzspiegels war in diesen Fällen oft nicht möglich.




**Abb. 31: Makula Normalbefund bei fortgeschrittener Katarakt.** (A) SL-SR-OCT. (B) Stratus. Es ist eine deutliche Signalabschwächung zu erkennen, insbesondere der Schichten oberhalb des RPE.

### 3.2.2. Papille Normalbefund

Es wurden insgesamt 19 Papillen untersucht, davon waren 14 topographisch gut vergleichbar. Beide Geräte zeigten den Sehnervenkopf in vergleichbar guter Auflösung (Abb. 32).

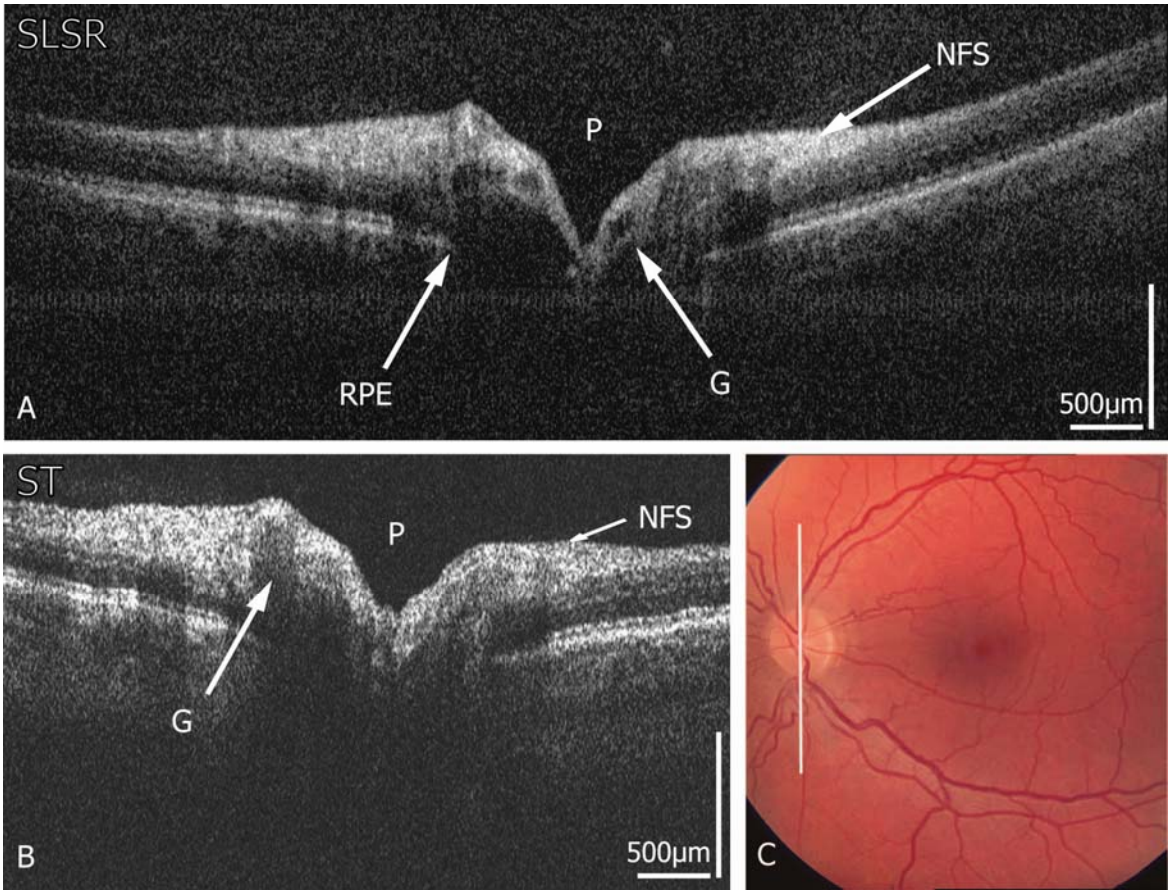


**Abb. 32: Papille Normalbefund, vertikaler Scan.** (A) SL-SR-OCT. (B) Stratus. (C) Fundusfotographie mit Lokalisation des Scans (G, Gefäß; NFS, Nervenfaserschicht; P, Papille; RPE, Pigmentepithel)

Durch die fehlende Positionskontrollmöglichkeit mittels eines Kamerabildes waren deckungsgleiche Bilder nur durch eine Orientierung anhand der Lage der Gefäße zu erreichen.

Im SL-SR-OCT waren die hyporeflektiven Gefäße, die ein Abschatten posterior liegender Strukturen bewirkten, besser zu erkennen. Die Grenzen des Pigmentepithels und der Choriokapillaris, welche die Papillengrenzen definieren, waren ebenfalls deutlicher abgrenzbar (Abb. 33 A und B). Die Choriokapillaris selbst, charakterisiert durch zahlreiche hyporeflektive Gefäße, konnte in einigen Scans erkannt werden (Abb. 33 E und F). Bei einigen anderen Scans konnte in der Tiefe des Sehnervenkopfes eine hochreflektive Schicht dargestellt werden, welches der anatomischen Lage nach der Lamina cribrosa entsprach (Abb. 33 E, F und G). Die Nervenfaserschicht (NFS) zeigte sich an den Rändern der Papille signalschwächer als an der übrigen Retina.

Die übrigen Schichten der Retina waren meist klar erkennbar, so dass eine Ausmessung der Nervenfaserschichtdicke möglich war (Abb. 33 C und D. Siehe hierzu auch Abb. 42). Diese ergab sowohl mit SL-SR-OCT als auch mit dem Stratus OCT superior und inferior der Papille die höchsten Werte. Nasal und temporal war die Schicht hingegen dünner (Tab. 9). In einigen Fällen war eine eindeutige Abgrenzung der NFS von den ebenfalls hochreflektiven, plexiformen Schichten nicht möglich. Hier zeigten sich die manuellen Messungen als ungenau, so dass die Werte stark streuten (siehe Tabelle im Anhang Punkt 8.5).

Auf eine Ausmessung der Exkavation oder des Gesamtdurchmessers der Papille wurde wegen der bereits erwähnten unbekannten Verzerrung in der Längsebene verzichtet.

| Messungen der papillären NFS bei Normalbefund mit SL-SR-OCT (µm) | | | | |
|---|---|---|---|---|
| | Temporal | Nasal | Superior | Inferior |
| Messung im 3,4 mm Kreis | 65,3 | 77,1 | 102,2 | 114,8 |
| Messung an dickster Stelle | 108,8 | 135,0 | 153,6 | 183,3 |
| Messungen der papillären NFS bei Normalbefund mit Stratus OCT (µm) | | | | |
| Messung im 3,4 mm Kreis | 80,1 | 87,8 | 110,6 | 128,1 |
| Messung an dickster Stelle | 115,8 | 170,4 | 212,1 | 240,3 |

**Tab. 9: Messung der Nervenfaserschichtdicke. Mittelwerte aus 19 Patientenmessungen.**

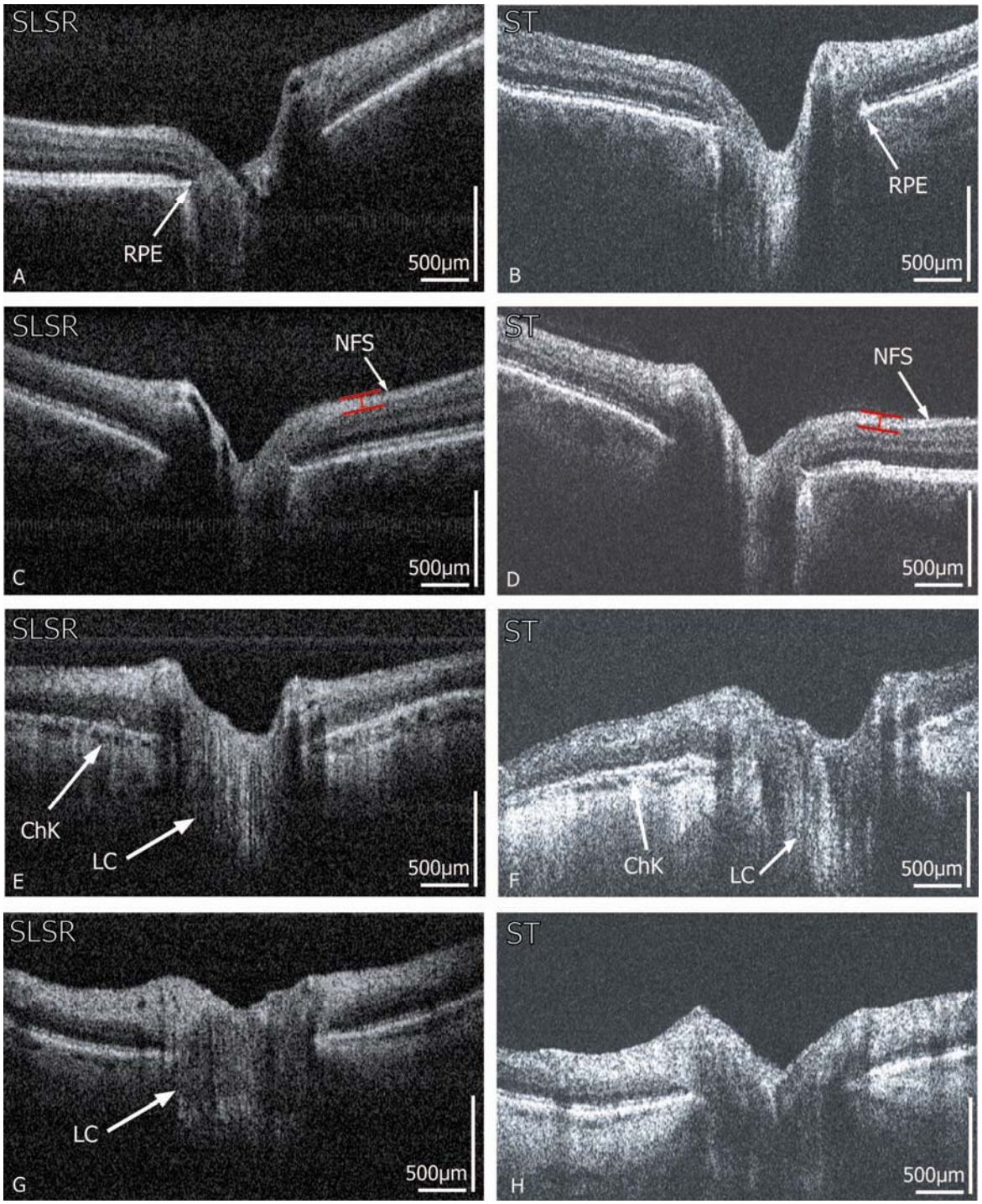


**Abb. 33: Normalbefunde Papille bei verschiedenen Patienten.** Pro Reihe ein Patient. (A, C, E, G) SL-SR-OCT. (B, D, F, H) Stratus. Die Grenzen der Papille sind mit der RPE deutlich abzugrenzen (A und B). Die NFS ließ sich meist gut darstellen, so dass eine manuelle Messung (rote Markierungen) möglich war (C und D). Choriokapillaris und Lamina cribrosa waren nur in einzelnen Fällen deutlich sichtbar. (ChK, Choriokapillaris; LC, Lamina cribrosa; RPE, Pigmentepithel)

### 3.2.3. Gefäße Normalbefund

Bei allen 19 Patienten, bei denen Aufnahmen der Papille durchgeführt wurden, konnten auch die Gefäße mitbeurteilt werden. Zusätzlich wurden bei 9 Patienten peripapilläre Scans der Gefäße akquiriert.

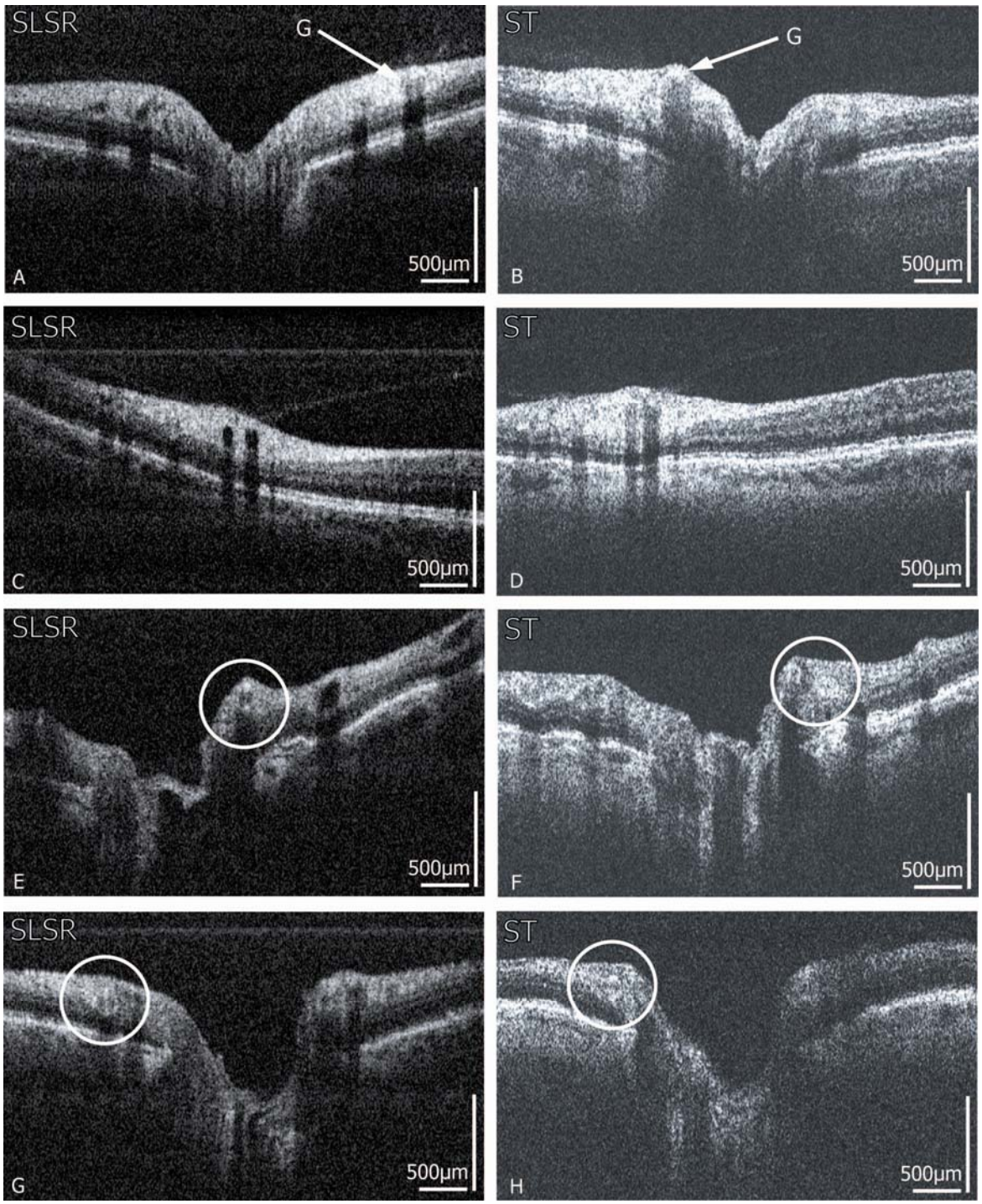


**Abb. 34: Gefäße Normalbefund. (**A, C, E, G) SL-SR-OCT. (B, D, F, H) Stratus. Gefäße zeichnen sich durch hyporeflektive Areale mit posteriorer Verschattung aus. (E-H) Arteriosklerotisch veränderte Gefäßwände stellen sich hyperreflektiv dar (weiße Ringe).

Die Gefäße zeigten sich mit beiden Geräten als hyporeflektive Areale unterhalb der ILM und innerhalb der NFS, mit posteriorer Verschattung benachbarter Strukturen (Abb. 34 A und B). Das Lumen der Gefäße war mit dem SL-SR-OCT deutlicher abgrenzbar als mit dem Stratus OCT, wo oftmals nur die Verschattung auf ein Gefäß hinwies (Abb. 34 C und D).

In einem Fall stellten sich intravaskuläre Verkalkungen dar (Abb. 34 E und F). In einem anderen Fall zeigte sich die verkalkte Gefäßwand als hochreflektiver Kreis innerhalb der NFS. Diese war mit dem SL-SR-OCT in ihrer gesamten Zirkumferenz zu sehen, mit dem Stratus OCT hingegen nur ansatzweise (Abb. 34 G und H). Mittels SL-SR-OCT ließen sich Gefäße auch in ihrem longitudinalen Verlauf gut erkennen (Abb. 35 A und B).

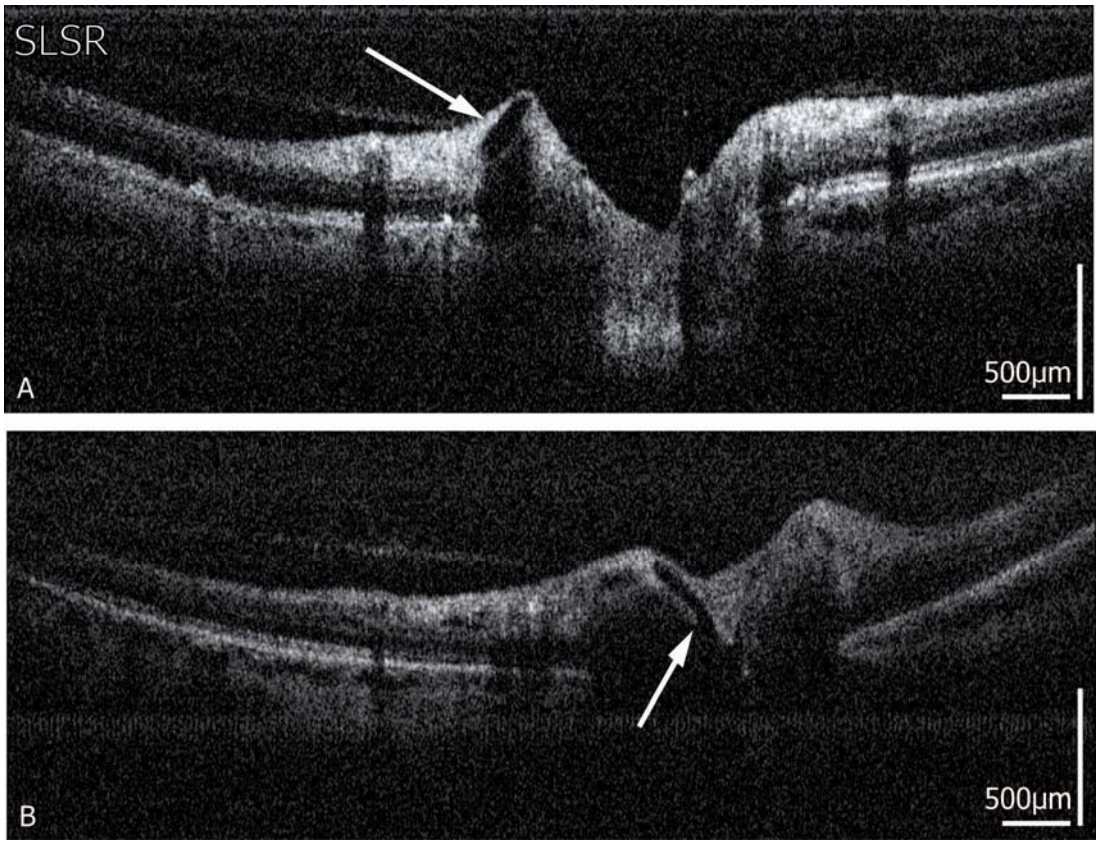


**Abb. 35: Gefäße mit SL-SR-OCT.** Longitudinal geschnittene Gefäße erscheinen als ovale oder längliche hyporeflektive Areale (weiße Pfeile)

### 3.2.4. Makulaödem und zentrale seröse Netzhautabhebung

Insgesamt wurden 17 Patienten mit Makulaödem oder zentraler seröser Netzhautabhebung untersucht, davon 14 mit topographisch gut vergleichbaren Befunden.

#### 3.2.4.1. Zystoides Makulaödem

Die zystischen Einschlüsse bei Makulaödemen aufgrund diabetischer Retinopathie oder bei Gefäßverschlüssen im Bereich der Fovea konnten mit beiden Geräten als hyporeflektive Areale innerhalb der Retina gut dargestellt werden. Dabei zeigten sich morphologisch unterschiedliche Erscheinungsformen der Ödeme: diffus aufgelockerte, verdickte Netzhaut oder zystoide Netzhaut mit kleinen, teilweise konfluierenden (Abb. 36 A und B) bzw. einzelnen großen Zysten (Abb. 36 C und D). In den Aufnahmen des SL-SR-OCT ergaben sich im Gegensatz zu denen mittels Stratus-OCT keine Artefakte durch Bewegungen des Patienten. Zudem zeigten sich die Schichten der Retina klarer differenziert. Die genaue Zuordnung des Ödems zu einer bestimmten Schicht fiel jedoch mit beiden Geräten aufgrund niedriger Signalintensitäten oft schwer.

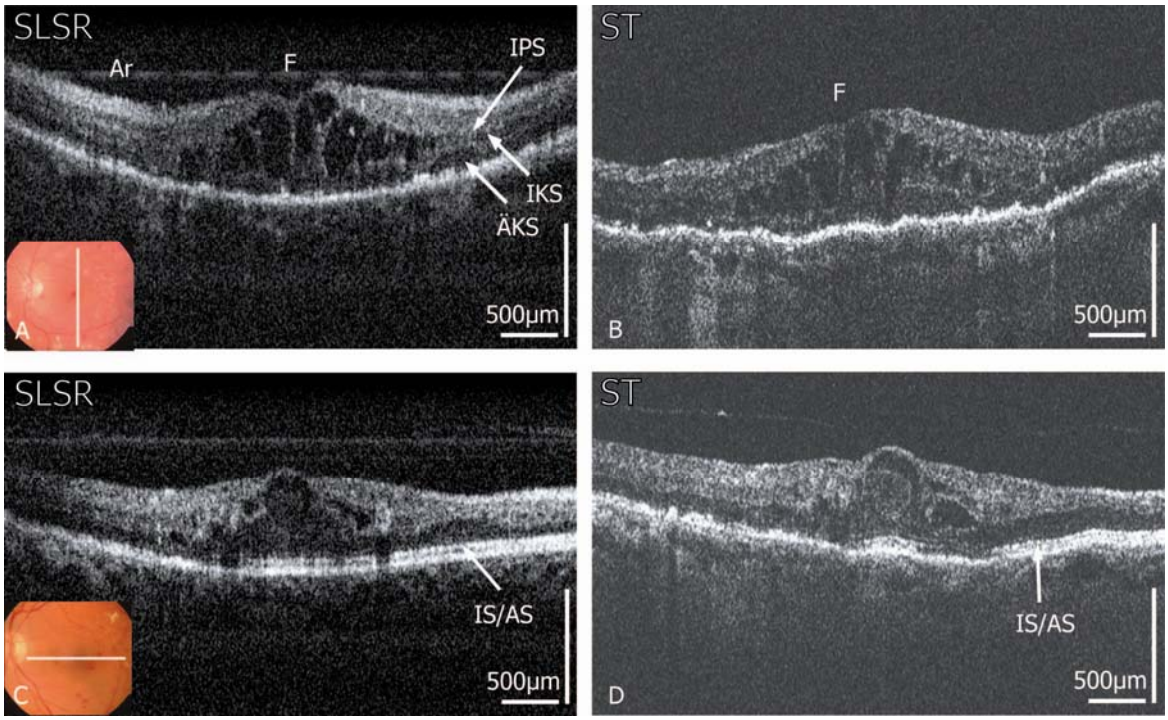


**Abb. 36: Zystoides Makulaödem.** (A, C) SL-SR-OCT. (B, D) Stratus. Obere Reihe kleine, konfluierende Zysten. Untere Reihe große Zyste. (Ar, Geräteinternes Artefakt; ÄKS, Äußere Körnerschicht; F, Fovea; IKS, Innere Körnerschicht; IPS, Innere plexiforme Schicht; IS/AS, Grenzschicht zwischen Innen- und Außensegmenten der Zapfen und Stäbchen)

Die hyperreflektive innere plexiforme Schicht stellte sich am Rande des zystischen Areals meist als intakt dar und ließ sich oberhalb des Ödems bis zur Fovea verfolgen, so dass die Flüssigkeitseinschlüsse in der äußeren und inneren Körnerschicht lokalisiert werden konnten. Über die Integrität der Fotorezeptoren selbst ließ sich nicht immer eine Aussage machen. In einigen Fällen konnte eine IS/AS-Grenze noch gesehen werden, was für die Unversehrtheit der Äußeren Segmentschicht sprach (Abb. 36 C und D), in anderen hingegen nicht (Abb. 36 A und B).

Für die Netzhautdickenmessung, die ein wichtiges diagnostisches Kriterium beim Makulaödem ist, liefert das Stratus OCT die als „Retinal Mapping“ bezeichnete Software. Beim SL-SR-OCT ist, wie oben beschrieben, eine manuelle Ausmessung möglich.

### 3.2.4.2. Exsudate

Bei fünf Patienten mit diabetischer Makulopathie (DMP) zeigten sich mit beiden Geräten harte Exsudate in der äußeren plexiformen Schicht in Form von hochreflektiven Strukturen mit posteriorer Verschattung des RPEs (Abb. 37).

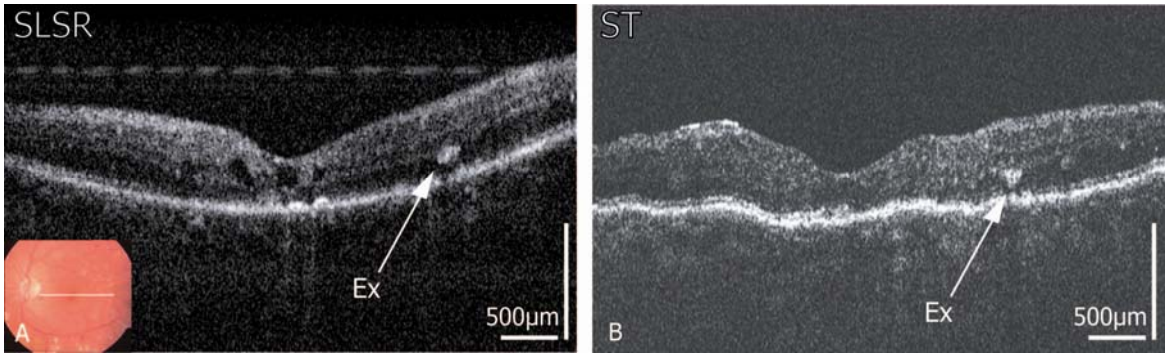


**Abb. 37: Harte Exsudate bei DMP.** (A) SL-SR-OCT. (B) Stratus. (Ex, Exsudat)

### 3.2.4.3. Subretinale Flüssigkeit bei AMD

Bei zwei Patienten mit subretinaler Flüssigkeitseinlagerung aufgrund einer altersbedingten feuchten Makuladegeneration (AMD) war die Abhebung der neurosensorischen Retina sowie ein großes hyporeflektives, flüssigkeitsgefülltes Areal mit beiden Geräten gut zu erkennen (Abb. 38). Das RPE zeigte sich im dargestellten Fall inferior als aufgelockert und signalschwach, jedoch selbst nicht abgehoben.

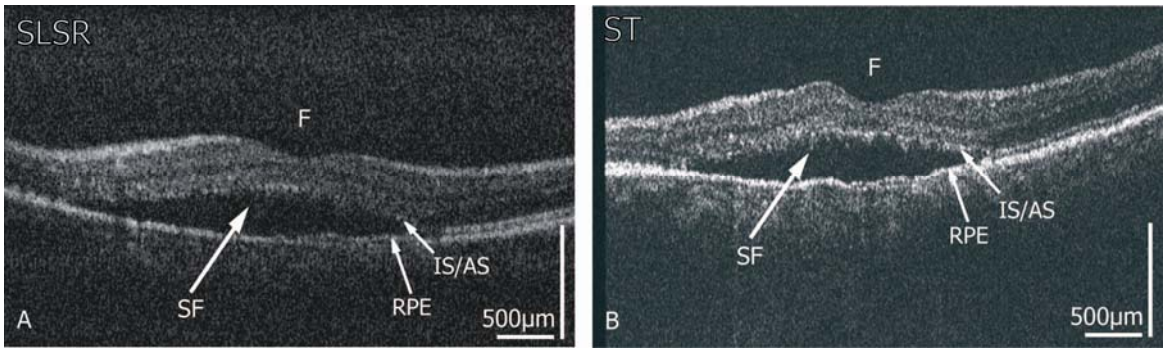


**Abb. 38: Subretinale Flüssigkeit bei AMD.** (A) SL-SR-OCT. (B) Stratus. (F, Fovea; IS/AS, Grenzschicht zwischen Innen- und Außensegmenten der Zapfen und Stäbchen; M, Makula; SF, Subretinale Flüssigkeit; RPE, Pigmentepithel)

### 3.2.4.4. AMD (Junius Kuhnt Narbe)

Zwei Patienten mit choroidaler Neovaskularisation bei fortgeschrittener AMD zeigten mit beiden Geräten fibrovaskuläre Neubildungen zwischen RPE und sensorischer Retina als hochreflektive Strukturen. Das RPE schien insgesamt diskontinuierlich und nicht mehr klar von der IS/AS-Schicht abgrenzbar. Die Gefäße der Choriokapillaris zeigten sich hingegen teilweise deutlicher als bei gesunden Patienten. Bei einem weiteren Patienten stellten beide Geräte eine disziforme Junius-Kuhnt Narbe als hochreflektive, homogene Verdickung der äußeren Netzhautschichten und des RPE's dar (Abb. 39).

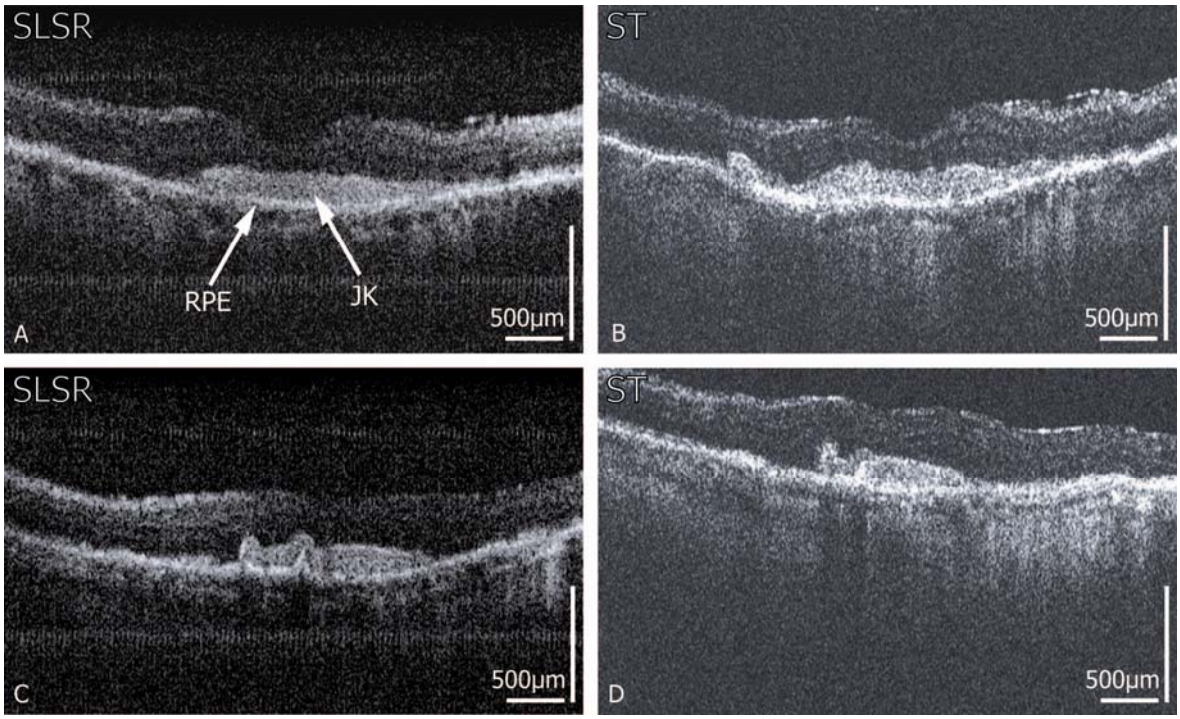


**Abb. 39: Junius-Kuhnt bei AMD.** (A, C) SL-SR-OCT. (B, D) Stratus. Obere Reihe horizontal. Untere Reihe vertikal. Das fibrotisch veränderte Areal zeigt sich als deutlich hyperreflektive Plaque oberhalb der RPE. (JK, Junius-Kuhnt Narbe; RPE, Pigmentepithel)

### 3.2.5. Glaukompapille

Insgesamt wurden 10 Patienten mit Glaukom untersucht, davon ergaben 9 topographisch gut vergleichbare Bilder.

Der pathologisch veränderte Sehnervenkopf wurde in vergleichbarer Qualität dargestellt (Abb. 40).

Durch die Atrophie der oberen Netzhautschichten beim Glaukom, war das OCT-Signal aus diesem Bereich mit beiden Geräten insgesamt schwächer als bei Normalpatienten. Das RPE stellte sich hingegen als normalreflektiv dar. Die Lamina cribrosa konnte nur in einigen fortgeschrittenen Fällen dargestellt werden (Abb. 40 und 41).

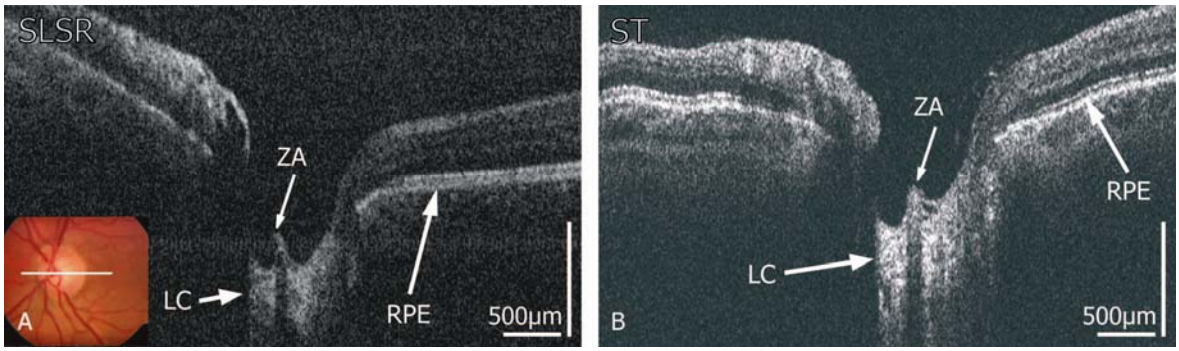


**Abb. 40: Glaukompapille.** (A) SL-SR-OCT. (B) Stratus. (LC, Lamina cribrosa; RPE, Pigmentepithel; ZA, Zentralarterie)

Die Bestimmung der peripapillären Nervenfaserschichtdicke, als Hilfsmittel zur Unterscheidung zwischen einer glaukomgeschädigten und einer gesunden Netzhaut, ist mithilfe eines Software-Paketes des Stratus-OCT prinzipiell möglich. Beim SL-SR-OCT kann durch die gute Erkennbarkeit der NFS eine manuelle Ausmessung, wie in Abb. 42 beschrieben, durchgeführt werden.

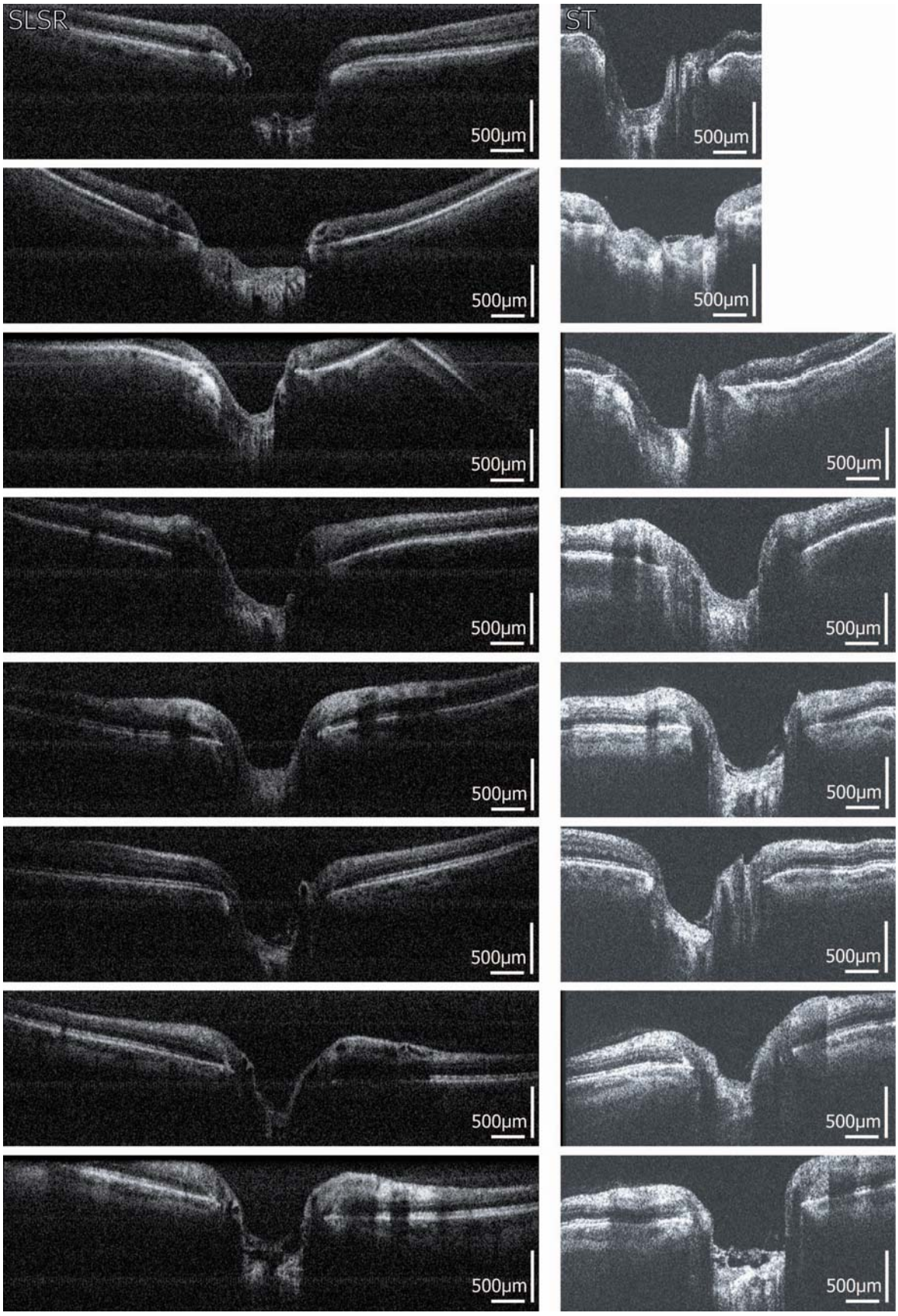


**Abb. 41: Verschiedene Glaukompapillen.** (Linke Spalte) SL-SR-OCT. (Rechte Spalte) Stratus OCT.

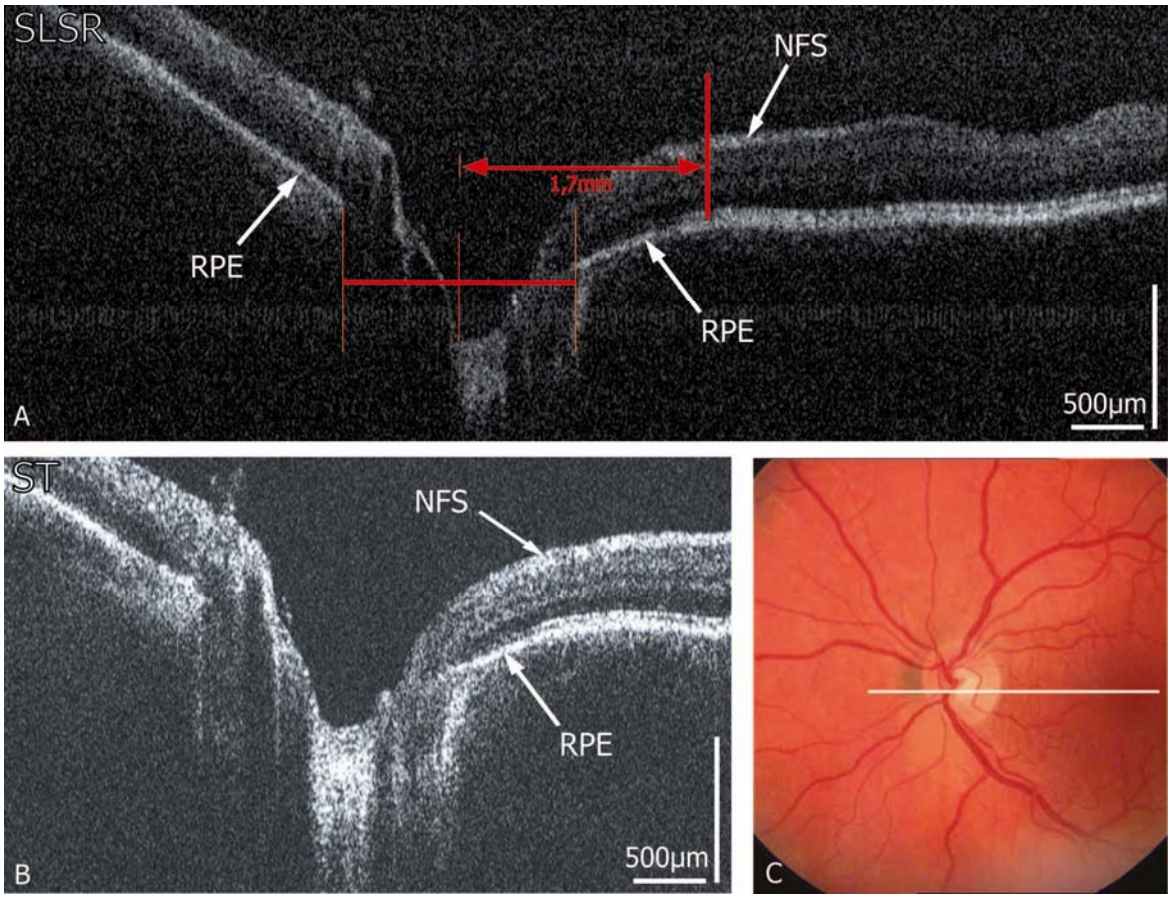


**Abb. 42: Darstellung zur manuellen Messung der Nervenfaserschichtdicke im 3,4 mm Umkreis der glaukomatös veränderten Papille.** (A) SL-SR-OCT. (B) Stratus. (C) Fundusfotographie. Die Grenzen der RPE dienen als Grenzen für die Papille. Von der Mitte dieser beidseitigen Grenzen ausgehend kann in einem Abstand von 1,7 mm die NFS-Dicke bestimmt werden. (NFS, Nervenfaserschicht; RPE, Pigmentepithel)

Manuelle Messungen bei 9 der 10 Patienten ergaben sowohl mit SL-SR-OCT als auch mit Stratus superior und inferior höhere Werte als nasal und temporal (Tab. 10), was physiologischen Verhältnissen entspricht.

| SL-SR-OCT (µm) | | | | |
|---|---|---|---|---|
| | Temporal | Nasal | Superior | Inferior |
| Messung im 3,4 mm Kreis | 58,6 | 61,3 | 93,6 | 112,62 |
| Messung an dickster Stelle | 99,2 | 98,8 | 165,3 | 160,7 |
| Stratus OCT (µm) | | | | |
| Messung im 3,4 mm Kreis | 79,6 | 79,9 | 120,8 | 114,9 |
| Messung an dickster Stelle | 103,8 | 123,3 | 155,0 | 153,5 |

**Tab. 10: Messung der peripapillären Nervenfaserschichtdicke bei Glaukompatienten. Mittelwerte aus 9 Patientenmessungen**

### 3.2.6. Andere Erkrankungen

#### 3.2.6.1. Epiretinale Gliose

Bei zwei Patienten wurde eine epiretinale Gliose diagnostiziert. Beide Geräte zeigten eine deutliche Fältelung der oberflächlichen Netzhautschichten. Bei einem der Patienten (Abb. 43 A und B) war die Membran selbst stark in Falten geworfen und führte zu einer ausgeprägten Traktion und Fältelung der ILM und NFS. Eine Abgrenzung von Membran und Retina war jedoch nicht eindeutig möglich. In der oberflächlichen Retina und im Bereich der IKS waren zystische Bereiche zu sehen. Beim zweiten Patienten stellte sich die Gliose glatt und hyperreflektiv dar und war nur teilweise mit der oberen Retinaschicht verbunden (Abb. 43 C und D und 45). Auch hier waren unterhalb der Membran zystische Bereiche zu erkennen.

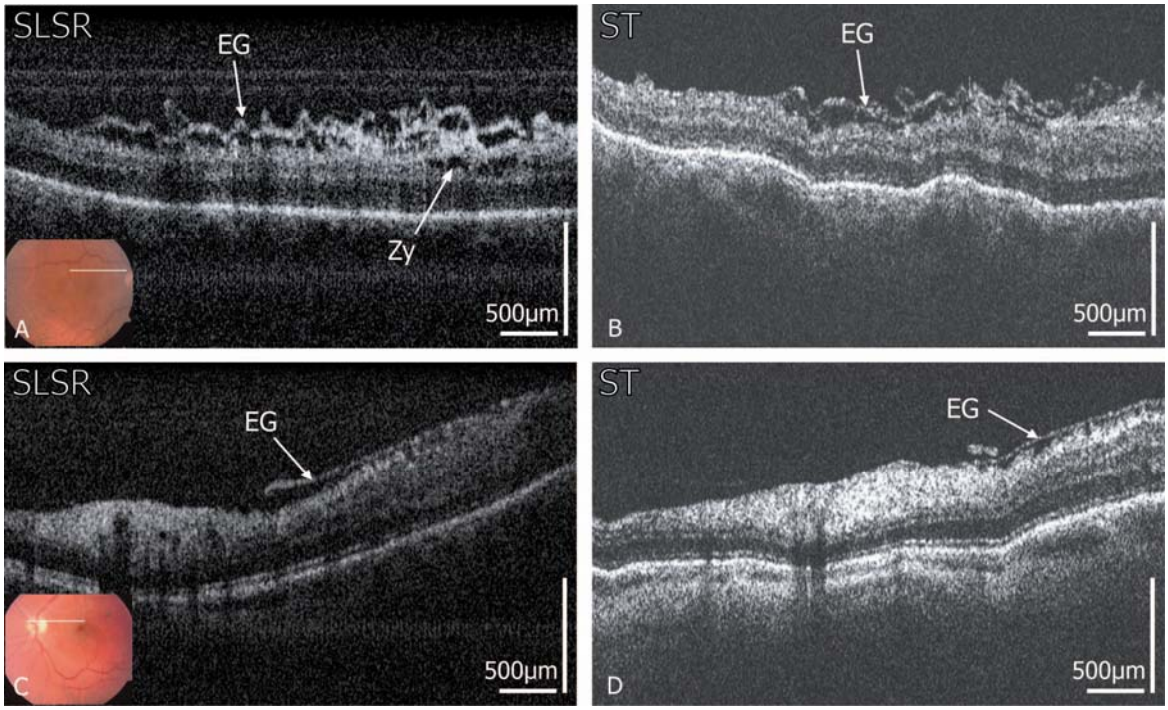


**Abb. 43: Epiretinale Gliose.** (A, C) SL-SR-OCT. (B, D) Stratus. Obere Reihe Patient mit stark gefälteter Membran und Retina. Untere Reihe Patient mit glatter Membran. (EG, Gliose; Zy, Zyste)

### 3.2.6.2. Traktionsmembran

Bei einem Patienten zeigte sich im OCT aufgrund einer Glaskörpertraktion eine hyaloide Membran, welche sich als hyperreflektive Schicht oberhalb der Retina mit Adhärenz zur Papille darstellte (Abb. 44). Mit dem SL-SR-OCT war diese Membran deutlicher zu erkennen.

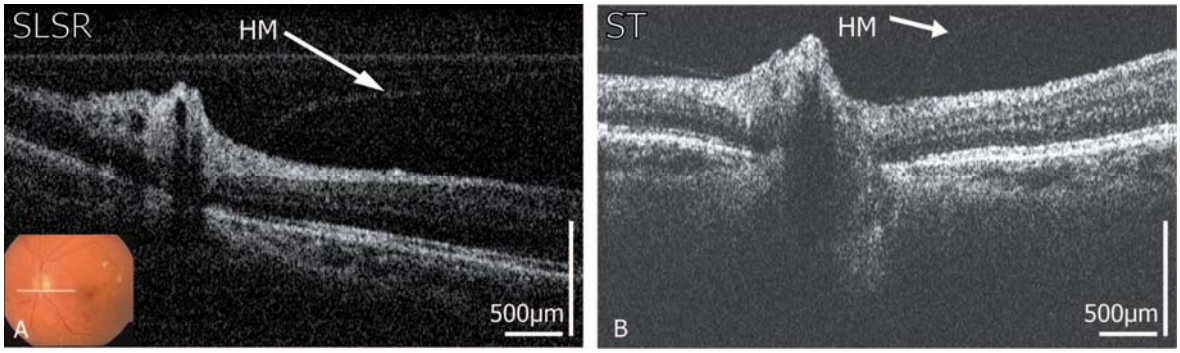


**Abb. 44: Traktionsmembran.** (A) SL-SR-OCT. (B) Stratus. (HM, Traktionsmembran)

### 3.2.6.3. Makulaforamen

Ein Patient mit Makulaforamen (MF) wurde untersucht. Hierbei zeigte sich mit beiden Geräten eine gute Darstellbarkeit des hyporeflektiven Makulalochs mit anliegenden Lochrändern und einer epiretinalen Gliose (EG) mit deutlicher Netzhautfältelung (Abb. 45). Aufgrund der Bewegungsartefakte beim Stratus OCT waren tatsächliche Netzhautunregelmäßigkeiten zuverlässiger mit dem SL-SR-OCT zu diagnostizieren. Die einzelnen retinalen Schichten hingegen ließen sich in diesem Fall besser mit dem Stratus OCT darstellen. Daher war die Intaktheit der ÄKS und damit die Einteilung als nicht-durchgreifendes MF (Makulaschichtforamen) nur sicher mit dem Stratus OCT möglich.

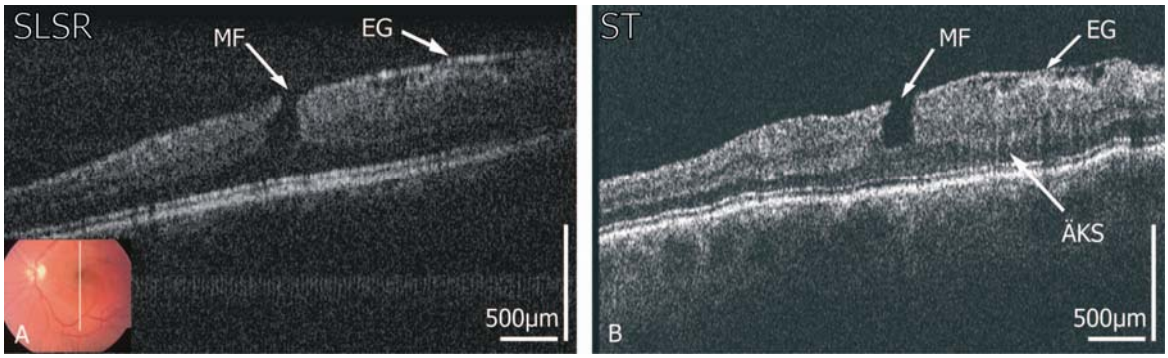


**Abb. 45: Makulaforamen.** (A) SL-SR-OCT. (B) Stratus. (ÄKS, Äußere Körnerschicht; EG, Gliose; MF, Makulaforamen)

### 3.2.7. Rausch-Unterdrückung durch Mittelung

Durch den sogenannten Effekt des „Rauschens“ entstehen im OCT-Scan unerwünschte Nebensignale, die sich als vereinzelte hochreflektive Punkte zeigen. Um das Rauschen zu unterdrücken, gibt es die Möglichkeit, mehrere Scans von exakt der gleichen Stelle zu überlagern, und einen Mittelwert zu berechnen (Mittelung), bei dem die statistisch variierend auftretenden und von Scan zu Scan örtlich wechselnden Artefakte ausgelöscht werden.

In einem beispielhaften Versuchsaufbau wurden 4 Scans übereinander gelagert. Hierdurch konnte das Rauschen wesentlich vermindert, und der Kontrast der einzelnen Schichten stärker hervorgehoben werden (Abb. 46). Die Schichten der Retina erschienen glatter (Abb. 46 B) und die Abgrenzung der 5 oberflächlichen Schichten von NFS bis AKS gelang eindeutiger als im Einzelscan (Abb. 46 A).

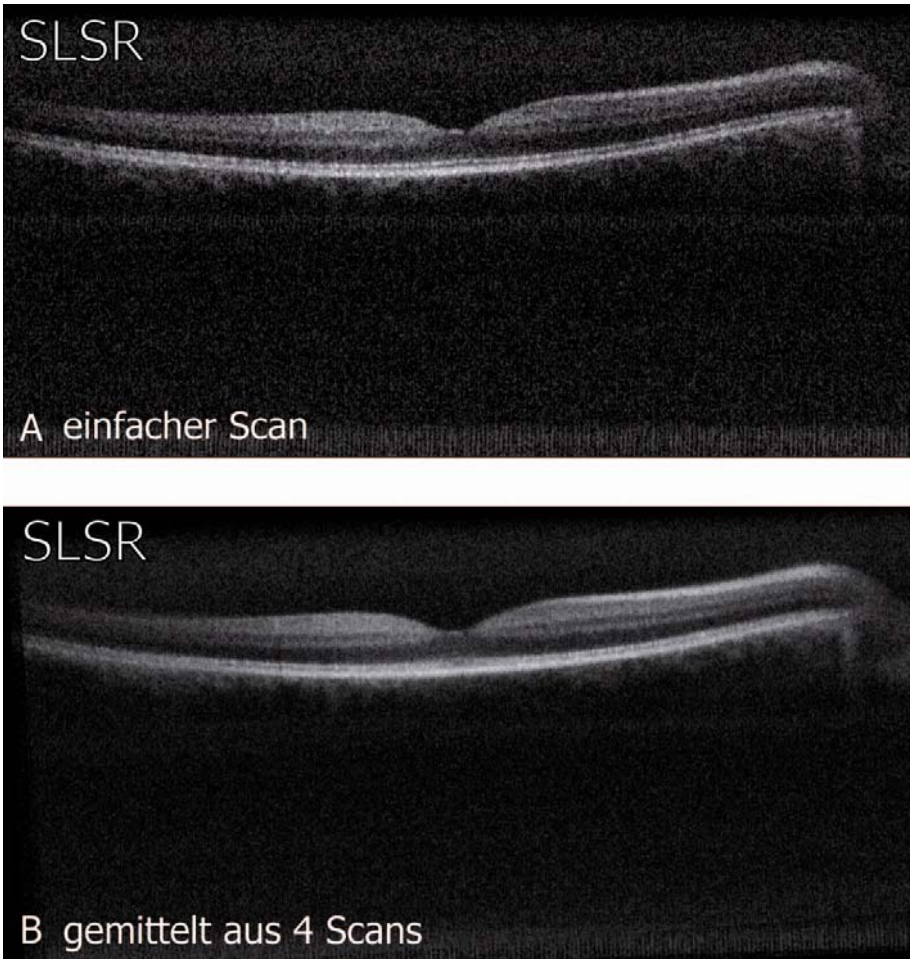


**Abb. 46: Rauschunterdrückung durch Mittelung mehrerer Scans.**

### 3.2.8. Vergleich mit Spectralis

Um auch einen Vergleich mit einem der führenden und kommerziell erhältlichen hochauflösenden Geräte zu erhalten, wurden exemplarisch an einer Papille zusätzlich zu den o.g. Untersuchungen einige Aufnahmen mit dem Spectralis OCT (Heidelberg Engineering, Heidelberg) durchgeführt.

Die Aufnahmen des Spectralis OCT waren im Gegensatz zu denen des SL-SR-OCT und des Stratus OCT kontrastreicher aufgrund der rauschunterdrückenden Mittelung. Gefäße am Papillenrand waren am deutlichsten mit dem Spectralis OCT zu erkennen, gefolgt vom SL-SR-OCT und dem Stratus OCT (Abb. 47). Auch hinsichtlich der Eindringtiefe bestach das hochauflösende Bild des Spectralis OCT. Hier waren choroidale Gefäße erkennbar, die mit dem Stratus OCT schwach, und mit dem SL-SR-OCT nur ansatzweise zu erkennen waren. Die Lamina cribrosa konnte mit keinem der Geräte sicher identifiziert werden.

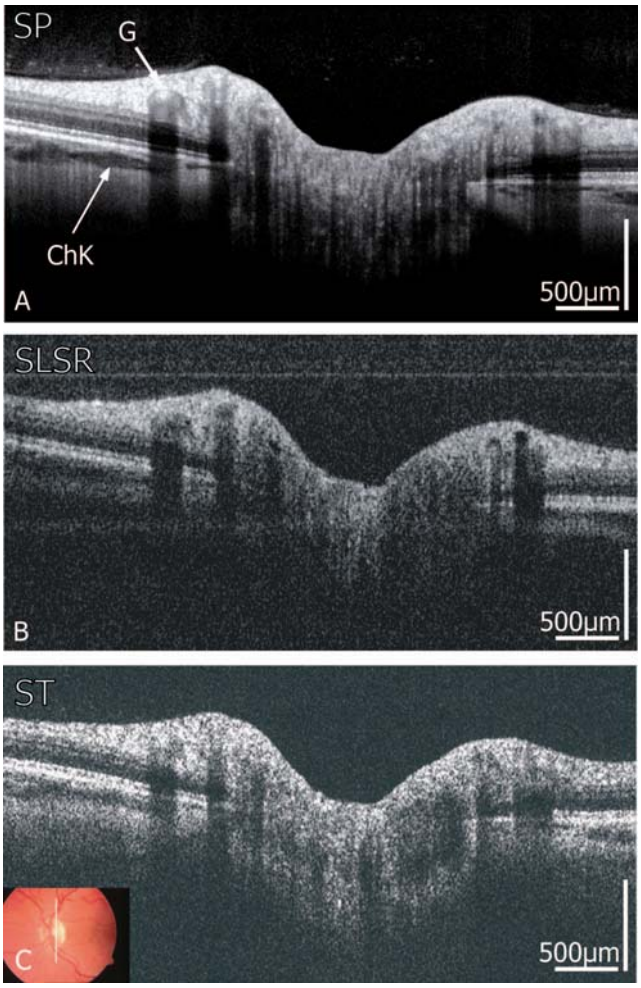


**Abb. 47: Papille Normalbefund mit 3 Gerätegenerationen. (A) Spectralis OCT. (B) SL-SR-OCT. (C) Stratus. (ChK, Choriokapillaris; G, Gefäß)**

# 4. Diskussion

Das SL-SR-OCT ist eine neue Generation der OCT-Technologie. Die erstmals dargestellten evaluierten Strukturen und deren Interpretation sollen im Folgenden diskutiert werden:

## *4.1. Vorderabschnitt*

Im Bereich des vorderen Augenabschnittes zeigten die Bilder des SL-SR-OCT eine deutlich höhere Auflösung als die der SL-OCT, wodurch mehr klinisch relevante Details sichtbar gemacht werden konnten. Die geringere Eindringtiefe bei 830 nm stellte jedoch Einschränkungen bezüglich der Beurteilbarkeit tiefliegender Strukturen dar.

**Lid**

Die Darstellung der oberflächlichen Strukturen der Lidhaut gelang besser mit dem SL-SR-OCT bei 830 nm. Die begrenzte Eindringtiefe ermöglichte es jedoch nicht, Drüsen oder Haarfollikel erkennbar zu machen, wie es von Welzel et al. von Untersuchungen der Haut bei 1310 nm beschrieben wurde[103].

**Hornhaut**

Das SL-SR-OCT ließ eine hochauflösende Abgrenzung von 5 Schichten der Hornhaut zu, wohingegen beim SL-OCT meist nur 3 Schichten eindeutig von einander unterschieden werden konnten. Die Vorteile des SL-SR-OCT gegenüber dem SL-OCT lagen somit sowohl in seiner deutlich größeren Detailgenauigkeit und höheren Sensitivität zur Erkennung der Grenzbereiche, als auch in der Schnelligkeit der Aufnahmen, die wackelfreie Bilder ermöglichte. Auch andere Studien haben diesen Vorteil der Spectral-Domain Geräte gegenüber ihren Time-Domain Vorgängern festgestellt[80,118].

Um eine Schicht mit OCT als einzelne Einheit darstellen zu können, muss ihre Dicke oder der Abstand zweier Schichten größer sein, als das Auflösungsvermögen des Gerätes[31,45], hier also 9 µm. Da die durchschnittliche Dicke des physiologischen Hornhautendothels 5-6 µm[9] beträgt, lag dies theoretisch unterhalb der axialen Bildauflösung des SL-SR-OCT. Eine Darstellung

als einzelne Schicht war deshalb meist unmöglich, was schon in anderen Studien bei Wellenlängen von 1310 nm und 830 nm diskutiert wurde[7,83,112]. Das hyperreflektive Signal an der Hornhautrückseite entsprach daher am ehesten einem Komplex dieser zwei Schichten. Die Descemet Membran mit einer Dicke von 5-10 µm[9] lag allerdings im Bereich der Auflösung, so dass die Schicht in Abb. 11 dieser Struktur entsprechen könnte. Möglicherweise lag bei diesem Patienten eine subklinische Dysfunktion des Endothels vor, mit Flüssigkeitseinlagerung und leichter Dehiszenz der Descemet-Membran, so dass die lokal veränderten Brechungszahlen zu einem hochreflektiven Signal sowohl an der Oberfläche der Membran als auch des Endothels führte. Auch Christopoulos et al. konnten 2007 eine durch Endothel-Versagen bedingte, postoperative Abhebung der Descemet-Membran mittels OCT sichtbar machen[7].

Eine genaue Hornhautdickenmessung ist für viele Indikationen essentiell, nicht zuletzt zur Korrektur intraokulärer Druckwerte nach Applanationstonometrie. Eine Änderung der Hornhautdicke von 50 µm wirkt sich z.B. schon mit einem Unterschied von 1-2 mmHg auf den intraokulären Druck aus[63].

Aufgrund der stark unterschiedlichen Brechungszahlen von Luft, Hornhaut und Kammerwasser können in der OCT mithilfe eines Intensitätsprofils (A-Scan) die Schichtgrenzen sehr genau erfasst werden[50]. Durch Ausmessen der Abstände von Epithel-Peak zu Endothel-Peak[23,36] wird hierdurch eine pachymetrische Messung möglich, welche umso genauer ist, je größer die Auflösung des Gerätes. Die OCT wird daher zunehmend zur Dickenbestimmung der Hornhaut eingesetzt und Studien beweisen ihre Zuverlässigkeit und Wiederholbarkeit auch gegenüber anderen Methoden[68,73,75].

Die mit dieser Methode ermittelten Pachymetrie-Ergebnisse zeigten eine gute Übereinstimmung beider Geräte und beweisen, dass eine Hornhautdickenmessung mit dem SL-SR-OCT zuverlässig durchgeführt werden kann. Die durchschnittlichen Werte von 546 ±34,6 µm mit dem SL-SR-OCT und 546 ±29,8 µm mit dem SL-OCT entsprechen den Ergebnissen einer Studie von Li et al. zur Hornhautdickenmessung bei 50 Patienten mit dem SL-OCT, die eine mittlere Hornhautdicke von 548,3 µm ergab[69]. Aus einer Metaanalyse zur Bestimmung der normalen Hornhautdicke aus 600 Studien mit Ultraschall und Spaltscanverfahren aus dem Jahr 2000 von Doughty und Zaman geht eine mittlere Dicke von 535 µm hervor[11]. Andere Autoren berichten von Werten bei 533

±53 µm mit dem SL-OCT[111] und 581 ±48 µm mit dem Visante-OCT[102]. Die in dieser Arbeit ermittelten Werte liegen in diesem Bereich. Eine Liste einiger Studien zur Pachymetrie mit OCT befindet sich im Anhang (Punkt 8.2).
Es gibt viele Studien, welche die Pachymetrie mit OCT mit anderen Pachymetrie-Verfahren wie Ultraschall, teilkohärenter Interferometrie oder Scheimpflug/ Spaltscanverfahren vergleichen. Da diese Ergebnisse jedoch aufgrund unterschiedlicher Techniken, angewandter Korrekturfaktoren und Anzahl der untersuchten Patienten häufig sehr voneinander abweichen, lässt sich keine zuverlässige Aussage über die in dieser Arbeit ermittelten Ergebnisse im Vergleich zu diesen Methoden machen. Eine Auflistung einiger Studien befindet sich im Anhang (Punkt 8.2).

Bezüglich der hier dargestellten Werte lassen sich jedoch einige Fehlerquellen diskutieren: Hinsichtlich der Messgenauigkeit wird beim SL-OCT vom Hersteller eine Unsicherheit von ≤ 5% angegeben. Beim SL-SR-OCT wurde vor Durchführung dieser Arbeit eine Kalibrierung der Messtiefe mithilfe eines herkömmlichen Objektträgers durchgeführt. Hier ist die Dicke des Glases mit 1mm bekannt, kann jedoch herstellerabhängig um bis zu 0,1 mm abweichen (0,95-1,05 mm). Hierdurch entsteht also eine potentielle Fehlerquelle mit einer Ungenauigkeit von 10%. Hinzu kommt die Brechzahl für das Deckglas, die je nach Hersteller zwischen 1,517 und 1,530 (bei einer Wellenlänge von 546,07), also etwas weniger als 1% schwankt. Hierbei handelt es sich allerdings um systematische Fehler, welche sich im Ergebnis als eine Abweichung von den Messwerten des SL-OCT in Form einer konstanten Differenz zeigen würde. Eine solche Tendenz konnte jedoch nicht beobachtet werden, was für eine korrekte Kalibrierung spricht.

Die wesentliche Fehlerquelle liegt also in der Ungenauigkeit der manuellen Messung: Da nur Pixelgenau gemessen werden kann, liegt die tatsächliche Hornhautgrenze innerhalb einer Pixelbreite (4,9 µm im Gewebe). Für vordere und hintere Hornhautgrenze also eine Ungenauigkeit von 9,8 µm (bei einer Hornhautdicke von 550 µm also rund 2%). Zählt man hierzu eine untersucherabhängige Messtoleranz von einem Pixel an oberer und unterer Grenze hinzu erhält man insgesamt eine Ungenauigkeit im Bereich des SL-OCT von geschätzt 5%. Dies bedeutet beispielsweise bei einer Hornhautdicke von 550 µm eine Ungenauigkeit von ± 27,5 µm.

Die grundsätzliche Schwierigkeit bei Messungen der Hornhautdicke mit der OCT besteht im korrekten Platzieren der Messmarken. Dies gilt besonders für die präzise Bestimmung der Schichtgrenzen. Das Messen an den Maxima des Intensitätsprofils[19,41,75,109,111] ist zwar eine zuverlässige und objektive Methode, jedoch insofern mit Schwierigkeiten verbunden, als dass hohe OCT-Signale nicht immer mit histologischen Schichten korrelieren, sondern lediglich stark unterschiedliche Brechungszahlen widerspiegeln[107]. Bezüglich des hohen Signals aus der Rückfläche der Hornhaut herrscht demnach noch Unklarheit, ob es tatsächlich die Endothel-Kammerwasser Grenze widerspiegelt. Einige Autoren wählen daher statt des Maximums die abfallende Flanke des Peaks[102].

An der Vorderfläche der Hornhaut wird die Platzierung durch das ausgeprägte Signal an der Luft-Tränenfilmgrenze erschwert. Zum einen maskiert das sehr breite hyperreflektive Signal des Tränenfilms (im Intensitätsprofil als breites Maximum sichtbar) oft die darunterliegende Epithel-Bowman Grenze, welches eine Epithelvermessung unmöglich macht. Zum anderen lässt sich nicht genau bestimmen, wo das Epithel, also die eigentliche Hornhautgrenze beginnt. Bei der pachymetrischen Messung wird also wahrscheinlich ein Teil des ca 10 µm breiten Tränenfilms miterfasst[109,112].

Weiterhin ist die genaue Positionierung an der Hornhautmitte von Relevanz. Die Kornea ist zentral normalerweise etwas dünner als am Rand (531,9 µm zentral bis 598,7 µm peripher)[36]. Zudem vergrößert sich der Winkel zwischen Vorder- und Hinterfläche der Hornhaut zur Peripherie hin, wodurch die Strahlen der OCT nicht mehr senkrecht an beiden Oberflächen reflektiert werden und Messungen unpräziser werden. Ein Abweichen des Scans vom Apex zur Peripherie hin kann demnach Dickenunterschiede im zweistelligen µm-Bereich bewirken.

Dies bedeutet dass sich bei Scans, die möglicherweise an nicht genau korrespondierenden Hornhautarealen aufgenommen wurden, ein diskreter Unterschied ergäbe, was den Vergleich der Pachymetriegenauigkeiten beider Geräte erschwert.

Ein weiterer Aspekt bei der Bestimmung der Hornhautdicke durch OCT ist die Wahl der richtigen Brechungszahl. Die Strukturen des Auges werden um die Brechungszahl des jeweiligen Mediums zu groß dargestellt, da sich die Laufzeit des Lichts proportional zur Brechungszahl des Mediums verlängert[108]. Die Brechungszahl ist wellenlängenabhängig, jedoch noch nicht für alle Wellenlängen

hinreichend bekannt. Das SL-OCT setzt z.B. bei 1310 nm eine Gruppenbrechungszahl der Hornhaut von 1,376 voraus, wohingegen Lin et al. in einer Studie von 2004 einen Wert von 1,389 berechneten[19]. Im Beispiel aus Abb. 7 wäre das bei dem ermittelten optischen Abstand von 822 µm eine geometrische Dicke von 597,4 µm bzw. 591,8 µm, also ein Unterschied von 5,6 µm bzw. rund 1%. Eine Tabelle einiger angewandter Brechungszahlen verschiedener Forschergruppen befindet sich im Anhang (Punkt 8.2).

Zuletzt können Fehler in Variationen der untersuchten Hornhäute liegen. Zum einen nimmt die Hornhautdicke mit dem Alter zu, zum anderen unterliegt sie tageszeitlichen Schwankungen. Feng et al. zeigten eine um bis zu 5,5-prozentige Abnahme (70 µm) nach nächtlich geschlossenem Auge[19].

**Bindehaut und Sklera**

Mit dem SL-SR-OCT gelang es, die oberflächlichen Schichten von Bindehaut und Sklera hochauflösend darzustellen. Feng et al. beschrieben 2008 eine mit der OCT gemessene Dicke des Bindehautepithels von 44,9 µm am Limbus[18]. Dies korreliert gut mit der im SL-SR-OCT sichtbaren oberflächlichen mittelreflektiven Schicht, die im Mittel eine Dicke von 53 µm (siehe Anhang Punkt 8.3) aufwies. In Arbeiten anderer Autoren wurde diese schmale oberflächliche Schicht hingegen oft als Bindehaut und Tenonkapsel bezeichnet[37,38,39,].

Die im SL-SR-OCT gute Sichtbarkeit des vom Stroma ausgehenden Pingueculums trug ebenfalls zur klaren Schichtenidentifizierung bei. Stark hyperreflektive Areale in diesen Aufnahmen könnten für kalzifizierte Anteile des Pingueculums sprechen.

Da der Limbus sehr stark vaskularisiert ist, konnten bei limbusnahen Scans vermehrt Gefäße dargestellt werden, welche dem Randschlingennetz der Konjunktivalgefäße und den episkleralen Gefäßen entsprechen[53]. Die sonst gefäßarme Sklera ist hier vereinzelt von Gefäßen durchzogen, da in diesem Bereich der Abfluss aus dem Schlemm'schen Kanal (intraskleraler Plexus) sowie viele Anastomosen zwischen episkleralen und ziliaren Gefäßen bestehen[67]. Entsprechend der hier vorgestellten Resultate hatten andere Autoren mit 1310 nm basierten Time-Domain Geräten episklerale Gefäße, Sklera und Choroidea voneinander abgrenzen können[39,83]. Die Darstellung des konjunktivalen Epithels

und der episkleralen Gefäße gelang ihnen jedoch weniger differenziert als die hier gezeigten Ergebnisse mit dem SL-SR-OCT.

**Kammerwinkel**

In Übereinstimmung mit anderen OCT-Studien bei Wellenlängenbereichen um 830 nm, war es mit dem SL-SR-OCT nicht möglich den Kammerwinkel vollständig darzustellen[41]. Die Eindringtiefe der 830 nm OCT ist im wesentlichen beschränkt durch den Streueffekt der Sklera infolge der inhomogenen Verteilung und dem variierenden Durchmesser der Kollagenfibrillen[27,39]. Mit steigender Wellenlänge nimmt dieser Effekt jedoch ab, so dass mit 1310 nm basierten Geräten eine tiefere Penetration in den Kammerwinkel gelingt.

Es gelang jedoch mit dem SL-SR-OCT das trabekuläre Maschenwerk[39,83] und in wenigen Aufnahmen sogar eine Struktur, die dem Schlemm'schen Kanal zuzuordnen ist, sichtbar zu machen. Da der Schlemm'sche Kanal nur eine Ausdehung von etwa 10-25 µm x 200-400 µm hat[27,37], liegt er gerade im Auflösungbereich beider Geräte und ist damit schwierig zu erfassen. Die Möglichkeit seiner Darstellung mit Fourier-Domain OCT ist jedoch bereits berichtet worden[118].

Trotz der hohen Auflösung konnten die in der Tiefe des Winkels liegenden Anteile wie Sklerasporn und Ziliarkörper mit SL-SR-OCT nicht erfasst werden. Letzteres war nur dem 1310 nm Lichtstrahl des SL-OCT zugänglich, wobei die geringere Auflösung und Verschattung durch das Irispigmentepithel keine Details wie etwa Ziliarfortsätze oder Zonulafasern erkennen ließ, entsprechend der Ergebnisse früherer Studien mit 1310 nm basierten Geräten[40,38-40].

Der Sklerasporn, definiert als eine spitze nach innen gerichtete Protrusion an der inneren Oberfläche der Sklera unmittelbar posterior des Trabekelwerks[86], ist besonders zur Bestimmung des Öffnungsgrades des Kammerwinkels relevant[108]. Daher ist eine sichere Abgrenzung von großer Bedeutung. Da er sich jedoch als hyperreflektive Struktur in der ebenfalls hyperreflektiven Zone des trabekulären Maschenwerkes befindet[39], ist er häufig schwer zu erfassen. Auch andere Studien berichten davon, dass dies selbst mit OCT-Geräten bei 1310 nm oft nur in 70-80% der Fälle gelingt[117].

Ähnlich wie in Time-Domain OCT-Bildern bei 1310 nm von Hoerauf et al.[39] und Radhakrishnan et al.[83] konnte mit dem SL-OCT ein Muskelansatz erkenntlich gemacht werden. Bei der 830 nm OCT lag dieser außerhalb der Eindringtiefe.

Die beste Darstellung bei beiden Geräten wurde bei Blick des Patienten nach links oder rechts und einem somit senkrechten Strahlenverlauf ermöglicht. Darstellungen des Kammerwinkels bei Geradeausblick des Patienten führten im SL-SR-OCT zwar zu einer verbesserten Sichtbarkeit der Iris und teilweise besseren Einblick in den Kammerwinkel, resultierten jedoch in einer starken optischen Verzerrung der Kornea und Sklera[41] (Abb. 48).

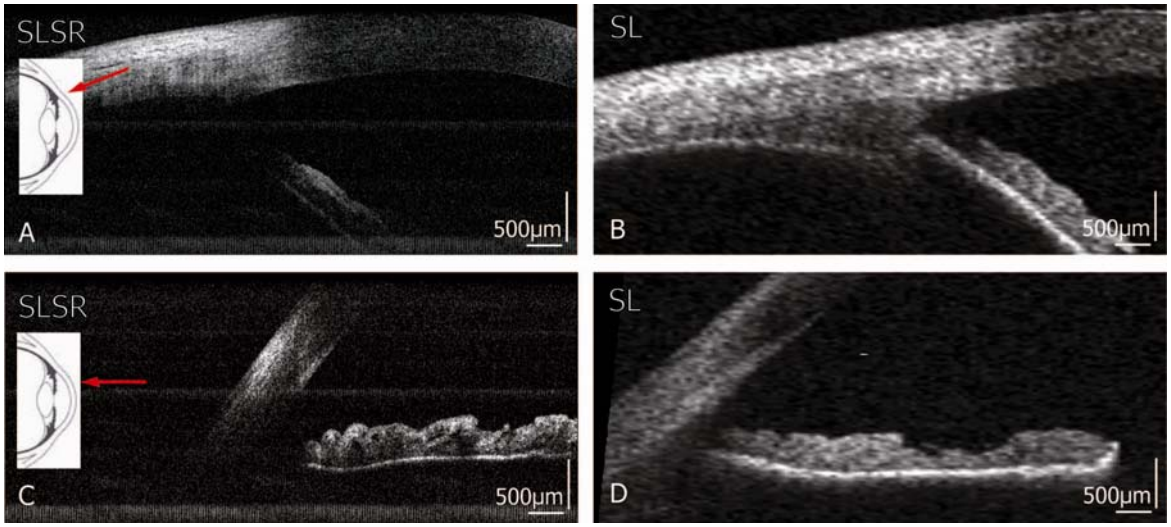


**Abb. 48: Optische Verzerrung des Kammerwinkels bei unterschiedlichem Einfallswinkel des Scanstrahls.** (A, C) SL-SR-OCT. (B,D) SL-OCT. Obere Reihe unverzerrt bei annähernd senkrecht zur Hornhautoberfläche eintretendem Strahl (roter Pfeil). Untere Reihe mit verschmälert wirkender Hornhaut bei einem Einfallswinkel von etwa 40-45°.

### Hornhautnarbe

Pathologien der Hornhaut lassen sich mit der OCT gut darstellen. Vernarbtes Gewebe stellt sich hochreflektiv dar[112]. Das SL-SR-OCT zeigte durch seine höhere Auflösung bessere Möglichkeiten der Beurteilung von Tiefe und Ausdehnung der Veränderungen, wodurch eine Vermessung zur Verlaufskontrolle präziser durchgeführt werden könnte. Die korrekte Bestimmung der Dicke und Lokalisation einer Narbe kann entscheidend sein für die Therapie, wenn zwischen lamellärem und perforierendem kornealen Eingriff entschieden werden muss. Im Fall eines Patienten mit Pterygium konnte mit beiden Geräten die Ausdehnung der

Bindehautwucherung auf der Hornhaut beschrieben werden. Nur mit dem SL-SR-OCT jedoch war das Hornhautepithel noch unterhalb der Wucherung beurteilbar.

**Sickerkissen**

Die Beurteilung von Sickerkissen war lange Zeit der qualitativen Untersuchung an der Spaltlampe vorbehalten. Da dies jedoch stark untersucherabhängig ist, wird zunehmend die Notwendigkeit der Etablierung einer stärker objektiven Beurteilung mittels OCT gesehen[74]. Die überlegene Sensitivität des SL-OCT gegenüber der UBM zur Klassifizierung eines Sickerkissens wurde in diesem Zusammenhang bereits untersucht[123]. Doch auch mit dem 830nm Stratus OCT wurde eine gute Beurteilbarkeit beschrieben[88].

Die Einteilung der Sickerkissen ist noch inkonsistent[93]. Yamamoto et al.[119] schlugen zur Klassifizierung eine Einteilung in 4 Gruppen vor, entsprechend dem Erscheinungsbild von Ultraschallbildern. Eine mögliche Klassifizierung von Sickerkissen anhand ihres OCT-Befundes ist die zunächst grobe Einteilung in funktionierende und dysfunktionale Sickerkissen gemäß Müller[72]. Dabei werden die Stärke des OCT-Signals, die Anzahl sichtbarer Zysten, das Vorhandensein von epithelialen Mikrozysten, die Ausdehnung und die Binnenstruktur berücksichtigt. Generell lässt sich die OCT-Signalstärke als ein Ausdruck für die Dichte des Gewebes interpretieren und ist deshalb bei lockerem, flüssigkeitsgefülltem Gewebe niedrig, wohingegen sie bei Vernarbung hoch ist.

Die funktionierenden Sickerkissen zeichnen sich also aus durch ein niedriges intrastromales OCT-Signal, kleine, flüssigkeitsgefüllte Zysten, eine oberflächliche mikrozystische Schicht und eine lockere Binnenstruktur[74]. Sie lassen sich unterteilen in bullöse (wenige große intrakonjunktivale Zysten, hoher subkonjunktivaler Spalt ≥ 900 µm, dünne Sickerkissenwand ≤600 µm), zystische (multiple kleine intrakonjunktivale Zysten, flacher subkonjunktivaler Spalt ≤600 µm), und gemischte oder diffuse (kleine und große intrakonjuktivale Zysten, mäßig hoher subkonjunktivaler Spalt ≤ 900 µm, dicke Sickerkissenwand ≥ 500 µm) Sickerkissen (vgl. Tab. 6 und 7).

Dysfunktionale Sickerkissen zeigen hingegen ein hohes OCT-Signal, keine bzw. wenige flüssigkeitsgefüllte Zysten, keine oberflächliche mikrozystische Schicht und eine dichte Binnenstruktur und können morphologisch als flacher oder prominenter Typ auftreten.

Die Nomenklatur der im OCT erkennbaren morphologischen Veränderungen ist jedoch noch nicht einheitlich: Einige Autoren bezeichnen beispielsweise bereits kleine intrastromale Zysten als Mikrozysten[56,93,123]. Von anderen[74] (wie auch in dieser Arbeit) werden jedoch nur kleinste intraepitheliale Flüssigkeitseinschlüsse, wie bereits mit Konfokaler Mikroskopie nachgewiesen[8,62], als Mikrozysten definiert.

Die zystische Struktur von Sickerkissen inklusive epithelialer Mikrozysten und subkonjunktivaler Flüssigkeitsräume konnte mit dem SL-SR-OCT mit hoher Qualität dargestellt werden. Die Detailgenauigkeit der Bilder übertraf dabei den Standard bisheriger OCT-Studien zur Sickerkissendarstellung[74,88,99]. Die gute Erkennbarkeit des Bindehautepithels könnte zur Verlaufskontrolle eingesetzt werden: Francis et al. stellten 2005 fest, dass durch den Gebrauch von Antimetaboliten zur Drosselung der Vernarbung, die Epitheldicke abnimmt, was zu late-onset Leckage des Sickerkissens mit weiteren Komplikationen führen kann[25].

Die hohe Eindringtiefe des SL-OCT dagegen ermöglichte gute Aufnahmen von tieferliegenden Zysten. Mikrozysten waren jedoch wegen der geringeren Auflösung schwer zu erkennen. Aufgrund des breiteren Scanfensters des SL-OCT konnte innerhalb eines Bildes zwar häufig eine Struktur, die als Mikrozysten zu interpretieren war erkannt werden, jedoch war diese nicht immer von einfachen Rauschartefakten zu unterscheiden. Die deutliche Sichtbarkeit des Skleradeckels in nur 50% der Fälle entspricht einer Studie von Leung et al. mit dem Visante OCT, bei welcher der Skleradeckel und der Kanal nur in 5 von 14 Fällen (57% aller diffusen Sickerkissen) sichtbar war[66].

Mit dem SL-SR-OCT war es in einigen Fällen nicht möglich, das Sickerkissen in seiner vollen Tiefenausdehnung zu erfassen, aufgrund der hohen Streuung der Sklera bei 830 nm. Diese Problematik ist jedoch auch bei Messungen mit 1310 nm Geräten bekannt[74]. Im Fall eines frischen Sickerkissens (5 Tage postoperativ) war ein Abgrenzen eines subkonjunktivalen Raumes mit beiden Geräten schwierig, so dass für das SL-SR-OCT keine Messwerte festgehalten werden konnten (Tab. 7). Dies liegt auch daran, dass sich die Ausbildung eines flüssigkeitsgefüllten Raumes unter der Bindehaut typischerweise erst ab der ersten postoperativen Woche entwickelt. Bis dahin dominiert eine homogen zystische Struktur des Sickerkissens[72].

Eine Abgrenzung von intrastromalen Zysten gegenüber konjunktivalen Gefäßen, die sich durch das Vorhandensein eines hyperreflektiven Endothels auszeichnen, ließ sich mit dem SL-SR-OCT durchführen, war jedoch nicht in allen Fällen eindeutig definierbar (Abb. 23 A).

Aufgrund von fast identischen Brechungszahlen[74] konnte keine klare Differenzierung von konjunktivalem Stroma und Tenonscher Kapsel, wie von Theelen et al.[99] beschrieben, erreicht werden. Eine Verschattung von tieferliegenden Strukturen („shading“) durch flüssigkeitsgefüllte Zysten konnte hingegen mit beiden Geräten beobachtet werden[99]. Das Ostium der Trabekulektomie, von Singh et al. [93] mit dem Visante OCT aufgenommen, war nur in einem Fall mit dem SL-OCT sichtbar. Das Erkennen des Abflusskanales am Skleradeckel kann ein wichtiger Prognosefaktor für die Funktionsfähigkeit des Sickerkissens sein. Doch auch Miura et al.[71] bestätigten, dass dies oft nur in 3D-en face Aufnahmen regelmäßig möglich ist.

Ein Problem bei der Darstellung der Sickerkissen lag darin, dass mit dem SL-SR-OCT nicht diagonal gescannt werden konnte. Da einige Sickerkissen jedoch im oberen nasalen oder temporalen Quadranten lagen, wäre ein solcher Scan nötig gewesen, um die Trabekulektomie senkrecht oder in voller Länge darzustellen (Abb. 49).

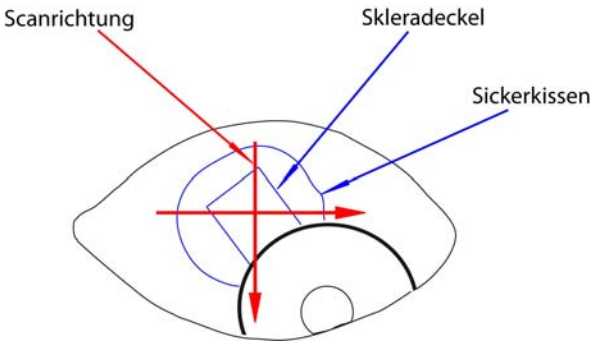


**Abb. 49: Schematische Darstellung eines Sickerkissens.** Der Skleradeckel steht oft in einem 45° Winkel zur horizontalen bzw. vertikalen Scanrichtung des SL-SR-OCT.

Da zwischen den Dimensionen eines Sickerkissens und dem intraokulären Druck eine Korrelation besteht[56], sind die Wanddicke, die Ausdehnung des subkonjunktivalen Spaltes und die Gesamthöhe des Sickerkissens diagnostisch wichtige Parameter[123].

Die quantitative Beurteilung mit SL-SR-OCT und SL-OCT zeigte allerdings inkonsistente Werte (vgl. Tab 7). Insbesondere die lateralen Messungen ergaben Abweichungen zwischen -38,4 % und 33,1 %. Dies lag zum einen daran, dass die zu messenden Strukturen nicht immer eindeutig identifiziert werden konnten: Große intrastromale Zysten können oft nicht vom subkonjunktivalen Spalt unterschieden werden. Leung et al.[66] bezeichneten die Sickerkissenwandstärke daher als Distanz zum subkonjunktivalen Spalt oder zur ersten großen intrastromalen Zyste. Weiterhin erschwert wurde die Messung dadurch, dass oft nicht ein zusammenhängender subkonjunktivaler Spalt, sondern mehrere größere Zysten vorhanden waren, deren Ausmessung deutlich ungenauer war.
Ein anderer Grund der Messvarianzen ist die Tatsache, dass die Struktur eines Sickerkissens nie homogen ist. Eine geringe Abweichung des Ortes des Scans mit einem Gerät, verglichen zum Scan des anderen Gerätes, kann also eine andere Erscheinung der zystischen Areale ergeben.
Die genaue Brechungszahl ödematösen Gewebes ist nicht bekannt, daher ist der in dieser Arbeit angewandte Wert von 1,36 nur als Annäherung zu sehen, und die Ergebnisse damit semi-quantitiv. Die geräteeigene, hornhautspezifische Software des SL-OCT eignet sich nicht zur Auswertung, auch wenn andere Autoren diese zur Messung angewandt haben[66,123].
Es existieren nicht viele Studien mit quantitativen Werten, jedoch zeigen auch diese eine relativ starke Streuung der Abmessungen (Siehe Anhang, Punkt 8.3).

**Ahmed Glaucoma Valve**

Ein wesentlicher prognostischer Faktor für die Funktionstüchtigkeit einer Ahmed Glaucoma Valve ist die Durchgängigkeit des Filterschlauchs und seine korrekte Lage in der Vorderkammer. Die Darstellung des etwa 600 µm dicken Schlauches gelang mit dem SL-SR-OCT zwar in einigen Fällen inklusive Abgrenzung des Lumens, jedoch war dies nur bei sehr oberflächlicher Lage möglich. Wylegata et al. beschrieben die gleichen Einschränkungen für 830 nm OCT Geräte[118]. Das Schlauchende innerhalb der Vorderkammer konnte fast ausschließlich mit dem SL-OCT dargestellt werden. Ein weiterer Vorteil bestand hierbei in der Möglichkeit, den Schlauch in seinem longitudinalen Verlauf bzw. genau senkrecht zu scannen, da beim SL-OCT ein Drehen des Scanstrahls um 180° möglich ist.

## 4.2. Hinterabschnitt

Bei der tomographischen Fundusdarstellung bewies das SL-SR-OCT eine gute Detailgenauigkeit der Makula und Papille und lieferte hochauflösende Bilder von retinalen Pathologien. Die Qualität entsprach derjenigen des Stratus-OCT oder übertraf diese sogar in einigen Fällen.

Die Analyse der einzelnen Schichten der Retina anhand von OCT Bildern ist bereits in vielen Studien ausführlich behandelt worden. Dabei war eine grundlegende Erkenntnis, dass Schichten mit Zellkernen hyporeflektiv, Nervenfasern und plexiforme Schichten sich hingegen hyperreflektiv darstellten[17, 77,87,100]. Scharfe Signalspitzen werden durch einen großen Unterschied der Brechungszahlen hervorgerufen, und markieren somit Schichtgrenzen. Homogene hyperreflektive Zonen beschreiben eher die Schicht selbst und werden durch starke regrediente Streuung aus dieser Gewebeschicht erzeugt. Absorption und diffuse, nicht regrediente Streuung bewirken hingegen niedrige OCT-Signale[6].

Die stärksten Reflektionen gehen vom retinalen Pigmentepithel (RPE) infolge des hohen Melaningehaltes aus, welches bei 830 nm stark streuend wirkt[6,17]. Die zweithöchste Reflektivität geht von der innersten Schicht, der Nervenfaserschicht (NFS) aus. Hierbei ist noch strittig, ob die innere Grenzmembran (ILM) am Signal beteiligt ist[90,114,115] oder nicht[45,100], oder ob es sich zum Teil um ein unspezifisches Oberflächensignal handelt, ähnlich demjenigen der Hornhaut[6]. Hämoglobin absorbiert die Strahlung, so dass sich Gefäße hyporeflektiv darstellen, und ein Eindringen jenseits der Choriokapillaris erschwert ist[45]. Dicht gepackte Lipidmembranen wie bei den Ganglionzellaxonen, den axodendritischen Schichten oder den Membranscheibchen der Außensegmente der Fotorezeptoren sind hyperreflektiv. Die Hyporeflektivität der Fotorezeptoren soll hingegen durch ihre längliche Form zu erklären sein, in der das Licht, wie in einem Glasfaserkabel, intern reflektiert wird[17,28,87].

Studien über Vergleiche mit histologischen Proben ergaben zwar Erkenntnisse über die im OCT sichtbaren Schichten, waren jedoch insofern problematisch, als dass die histologisch angefärbten Schichten nicht zwangsläufig den Schichten der OCT entsprechen, da diese nur eine Veränderung der Brechungszahlen widergeben[6,15,28,45,61,87].

**Makula**

Die mit dem SL-SR-OCT identifizierten Schichten der Retina entsprachen den gängigen Interpretationen von OCT Bildern vorhergehender Studien[17,91,114].

Da zwischen der Ganglionzell-Schicht (GZS) und der inneren plexiformen Schicht (IPS) nur ein geringer Unterschied bezüglich der Reflektivitäten besteht, waren diese Schichten nicht immer klar voneinander abgrenzbar, wie schon von anderen Autoren beschrieben[17,31,61].

Die dünne hochreflektive Grenzschicht der Fotorezeptor Außen- und Innensegmente (IS/AS) ist ein wichtiger Indikator für die Integrität der Fotorezeptoren[60]. Sowohl SL-SR-OCT als auch Stratus OCT konnten diese Schicht darstellen und zeigten im Bereich der Fovea einen verbreiterten hyporeflektiven Bereich unterhalb der IS/AS. Dies bestätigt die bekannte Tatsache, dass die Außensegmente in diesem Bereich größer sind als parafoveal[12,61,78].

Bezüglich der Fotorezeptoren Innensegmente konnte hingegen keine Aussage gemacht werden, da eine nach innen begrenzende äußere Grenzmembran, wie sie von anderen Autoren gesehen wurde[17,31,60], nicht, oder nur sehr schwach dargestellt werden konnte. In wenigen Fällen war sie als feine, hyperreflektive Struktur unterhalb der Fovea zu erkennen, dort wo der Abstand zwischen ihr und dem RPE größer ist[61].

Zur genauen Segmentierung des Pigmentepithels bestehen derzeit noch Unklarheiten. Die erste der in der Tiefe liegenden hyperreflektiven Schichten wird inzwischen allgemein als Grenzschicht zwischen den Fotorezeptoren Innen- und Außensegmenten (IS/AS) definiert[13,61,78]. Ihre hohe Reflektivität soll durch den abrupten Wechsel der Brechungszahlen zwischen den Innensegmenten und den dicht gepackten Membranscheibchen der Außensegmente entstehen[17,60]. Die darunterliegende dickere Schicht hingegen, die in hochauflösenden Aufnahmen als zweiteilig dargestellt werden kann, wird noch unterschiedlich interpretiert. Von Wojtkowski et al. 2002 noch als „RPE-Choriokapillaris-Komplex“ bezeichnet, reduzierten Drexler et al. 2003 die Doppelschicht in der Tiefe auf „RPE“[17,113]. Zawadzki et al. trennten 2005 die obere dünne hyperreflektive Struktur als „Verhoeff Membran“ (Spitzen der Zapfen-Außensegmente) von dem darunterliegenden RPE mit Bruch-Membran ab[1]. Sander et al. sprachen von der „Zone der interdigitisierenden Außensegmente mit dem RPE“[87], und Srinivasan et

al. von einem „Anteil der Fotorezeptoren Außensegmente“[95]. Hangai et al. fanden sogar 4 abgrenzbare Linien, und bezeichneten diese als „Spitze der Zapfen-Außensegmente“, „Spitze der Stäbchen-Außensegmente“, „RPE“ und „Bruch Membran“[31]. Da bei den Aufnahmen mit dem SL-SR-OCT lediglich eine dünne obere Schicht und eine tiefer liegende dickere Schicht zu sehen waren, wurden diese als IS/AS-Grenzschicht und RPE bezeichnet. Histologisch entspricht dies jedoch nicht den wahren Größen, da das RPE (histologisch nur etwa 9-11µm[94]) im OCT wesentlich breiter wirkt, als die Schicht der Fotorezeptor-Außensegmente, welche anatomisch mit einer bis zu dreifach höheren Dicke von 10-30 µm parafoveal[70] angegeben wird. Da die in den Scans des SL-SR-OCT und des Stratus OCT sichtbare äußere hyperreflektive Schicht (hier als RPE bezeichnet) jedoch wahrscheinlich die Fotorezeptoren-Spitzen sowie die Bruch-Membran mit enthält, sind histologische Dickenangaben für die einzelnen Schichten nicht direkt anwendbar.
Die Bruch-Membran selbst, welche von anderen Autoren mit hochauflösender OCT bei Patienten mit RPE-Atrophie gezeigt werden konnte[17,31], war weder mit dem SL-SR-OCT noch mit dem Stratus OCT darstellbar, da ihre Dicke von 2-5 µm[84] unterhalb der Auflösungsgrenze lag.

Die Dicke der Retina, als wichtige Eigenschaft zur Diagnostik makulärer Erkrankungen, lässt sich mit dem SL-SR-OCT erfassen. Die Zuverlässigkeit des Stratus OCT für solche Messungen wurden schon mehrfach beschrieben[24,89].
Da die lateralen Abstände im SL-SR-OCT nicht zuverlässig waren, wurden in dieser Arbeit, statt der üblichen Messungen im Abstand von 1,3 und 6 mm von der Fovea, nur die zentrale Netzhautdicke an der dünnsten Stelle der Fovea, und die jeweils dicksten Stellen parafoveal superior, inferior, nasal und temporal bestimmt, in Anlehnung an Leung et al.[65]. Damit sollte eine größtmögliche Übereinstimmung zwischen Stratus OCT und SL-SR-OCT Scans hergestellt werden. Die Messwerte der zentralen Makuladicke des SL-SR-OCT waren in hoher Übereinstimmung mit den manuell erfassten Daten des Stratus OCT mit Abweichungen von maximal -5,8 bis 13,2 % (vgl. Tab. 8). Die automatisch erfassten Werte mit der Retinal-Thickness-Software waren um einen nahezu gleich bleibenden Unterschied von im Mittel 73,2 µm kleiner als die manuellen Werte des Stratus OCT. Stichprobenartige Kontrollmessungen mit der integrierten Caliper-Software des Stratus OCT ergaben Werte für die foveale Retinadicke, die maximal 20 µm von

den manuell erfassten Distanzen der Stratus OCT Scans abwichen (siehe Anhang Punkt 8.4.1). Nasal waren die Werte mit beiden Geräten am größten: 357,2 ± 26,3 µm beim SL-SR-OCT und 361,6 ±26,5 µm mit Stratus OCT, entsprechend der anatomischen Lage des makulopapillären Bündels. Temporal war die Netzhaut dünn, inferior und superior der Fovea waren die Werte mitteldick und gleich, wie schon von anderen Autoren berichtet[5,29,58,89,115,116].

Der Vergleich mit normativen Datenbasen erweist sich allerdings als schwierig, da in den meisten Studien, entsprechend der Early Treatment Diabetic Retinopathy Study (ETDRS)[85], die zentrale Retinadicke (CSFT = center subfield thickness) als der Mittelwert in einem 1-mm breiten fovealen Feld angesehen wird, der per Software aus 6 radial angelegten Scans ermittelt wird. Wenige Studien geben die punktgenaue zentrale Foveadicke an, welche als Mittelwert der Kreuzungsstelle dieser 6 Scans in der Fovea berechnet wird (FCPT= foveal center point thickness) Letztere Angaben ließen sich jedoch besser mit den hier vorgestellten Werten vergleichen.

Überdies ist die Segmentierung der äußeren Grenze der Retina bei den verschiedenen Anbietern kommerzieller OCT-Geräte noch sehr inkonsistent[30,50,65,115]. Diese veränderte sich im Laufe der Zeit u.a. auch durch die höhere Auflösung der Geräte, und damit einer besseren Erkennbarkeit der einzelnen Schichten[5]. Messwerte der OCT Geräte der ersten und zweiten Generationen (OCT1 und OCT 2) waren demnach insgesamt häufig niedriger, als Messungen mit neueren Geräten (siehe Tabelle im Anhang Punkt 8.4.2).

Bekanntermaßen misst die automatische Segmentationssoftware des Stratus OCT die retinale Dicke von der Nervenfaserschicht (ILM) bis zur hellen Linie der Grenzschicht zwischen Fotorezeptoren Innen- und Außensegmenten (IS/AS). Die korrekte Retinadicke ist jedoch zwischen der Oberfläche der ILM und dem Pigmentepithel (RPE) zu messen. Die unterschiedlichen Geräte lassen dabei das RPE entweder außen vor (ILM bis innere Grenze des RPE)[49,114] oder berechnen sie mit (ILM bis äußere Grenze RPE = Bruch Membran) [4,29,115].

Aus Gründen der guten Erkennbarkeit und anatomischen Gesichtspunkten wurde in dieser Arbeit der untere Rand des RPE's zur Choriokapillaris (Bruch-Membran) als äußere Retinagrenze gewählt. Daher war der SL-SR-OCT Wert für die mittlere zentrale foveale Dicke (FCPT) mit 251,4 ±16,7 µm um etwa 56 µm höher als der FCPT-Wert einer Studie von Chaber et al. mit 195 µm, ermittelt mit dem Stratus

OCT[4]. Der FCPT-Wert der vorliegenden Arbeit entsprach jedoch genauer demjenigen, der von den gleichen Autoren mit dem Spectralis OCT mit 235 µm gemessen wurde. Das Spectralis OCT segmentiert, wie auch in dieser Arbeit durchgeführt, den unteren Rand des RPE's als untere Retinagrenze. Entsprechend lag der hier gezeigte Wert von 251,4 ±16,7 µm im Bereich der von Grover et al. mit Spectralis OCT ermittelten Werte, welche als FCPT eine Dicke von 227,3 ± 23,2 µm und als CSFT (1mm Bereich) einen Wert von 270 ± 22,5 µm angaben[29]. Ähnliche Zahlen für die mittlere foveale Dicke (CSFT) mit dem Spectralis OCT berechneten Han et al. mit 279 ± 21 µm und Wolf-Schnurrbusch et al. mit 288 ±16 µm[30,115] (siehe Tabelle im Anhang Punkt 8.4.2).

Der in dieser Arbeit gemessene mittlere Unterschied zwischen Stratus OCT (automatisch erfasst) und SL-SR-OCT von 73,7 µm müsste der unterschiedlichen Segmentierung entsprechend genau der anatomischen Dicke der Fotorezeptoren-Außensegmente (AS) zusammen mit dem RPE und der Bruch Membran entsprechen. Han et al beschrieben einen mittleren Unterschied zwischen Spectralis und Stratus, entsprechend der Dicke des RPE+AS+IS/AS von 63,3 ± 40 µm für die zentrale Fovea und 72,5 ± 30,4 µm für den 1mm Bereich[30]. Wolf-Schnurrbusch et al. berechneten denselben Abstand auf 77 µm für den fovealen 1mm-Bereich[115]. Forooghian et al. maßen für den Unterschied zwischen Stratus OCT und Cirrus OCT, und damit für die Länge der Außensegmente, hingegen 53 µm[24]. Histologische Werte für die Schichtdicke der Außensegmente im Erwachsenenalter liegen bei 41-63 µm[122] (siehe Tabelle im Anhang Punkt 8.4.3 und 8.4.4). Zusammen mit histologischen Schichtdicken-Angaben für RPE (9-11 µm)[94] und Bruch-Membran (2-5 µm)[84] ergibt dies einen Wert von 52-79 µm, also einen Bereich, der mit dem Wert dieser Arbeit von 73,7 µm gut übereinstimmt.

**Makulaödem**

Das Makulaödem ist eine häufige Ursache für einen Visusverlust. Beim diabetischen Makulaödem korreliert dabei die Dicke der Retina umgekehrt proportional mit der Höhe des Visus[5,89]. Da jedoch sowohl die Spaltlampenuntersuchung als auch die Fundusfotographie und Angiographie das Ausmaß der Abhebung und die resultierende Dicke der Retina nicht quantitativ erfassen können, ist die OCT ein wichtiges Hilfsmittel zur Diagnose und Verlaufskontrolle beim Makulaödem.

Bei etwa der Hälfte der untersuchten Patienten mit Makulaödem war die Grenzschicht zwischen Fotorezeptoren Innen- und Außensegmenten (IS/AS) mit beiden Geräten direkt unterhalb des zystoiden Bereiches nicht mehr, oder nur schlecht vom RPE abzugrenzen. Diese Reduktion der Reflektivität wird vermutlich durch das Abheben der Fotorezeptoren vom RPE bewirkt, was in einer veränderten Ausrichtung der IS/AS resultiert[31,60]. Gleichsam war das Signal der IS/AS bei der serösen Abhebung bei AMD-Patienten dort am stärksten, wo die Fotorezeptoren senkrecht zum Strahlenverlauf standen, d.h. direkt unterhalb der Fovea. Schräg eintreffende Strahlen, wie an den Rändern der Abhebung, wurden schwächer reflektiert. Dies entspricht den Beobachtungen von Ko et al., dass die Membranstapel der Außensegmente die höchste Reflektivität zeigen, wenn sie rechtwinklig gescannt werden[61]. Sander et al. beobachteten weiterhin einen hyperreflektiven Bereich gleich unterhalb der IS/AS an der Innenseite der serösen Abhebung, welche sie als interdigitierende Zone der Außensegmente mit dem RPE erklärten, mit Anteilen abgerissener, pigmenthaltiger Mikrovilli der RPE-Zellen[87]. Ko et al. vermuteten hingegen, dies seien die Membranscheibchen der Rezeptoren, welche abnormal proliferieren, wenn sie nicht in Kontakt mit dem RPE stehen[61]. In dieser Arbeit konnte nur bei den Scans des Stratus OCT eine solche Schicht ansatzweise gesehen werden.

Die allgemein verminderte Intensität der OCT-Bilder bei Patienten mit Makulaödem im Gegensatz zu gesunden Patienten, liegt wahrscheinlich begründet in einer pathologisch veränderten Gewebereflektivität und im Neigen der sonst senkrecht stehenden retinalen Schichten mit vermehrter Streuung in alle Richtungen anstatt direkter regredienter Reflektion[87]. Zudem erschwert die reduzierte Fixationsfähigkeit des Patienten das präzise Scannen der zentralen Makula, was Forooghian et al. schon in Form einer dadurch bedingten schlechten Wiederholbarkeit beschrieben[24].

Oberhalb der inneren plexiformen Schicht stellte sich die Retina beim zystoiden Makulaödem unbeeinträchtigt dar. Die zystischen Bereiche schienen sich mehr in der äußeren[82] als in der inneren Körnerschicht zu befinden, auch wenn andere Autoren von einem Überwiegen in der inneren Körnerschicht[61] oder gleichmäßiger Verteilung auf beide Schichten sprechen[17].

Harte Exsudate, wie auch im hier dargestellten Fall, befinden sich meist in den inneren Schichten der Netzhaut, können aber auch subretinal vorkommen, und stellen sich im OCT stets als signalstark mit posteriorer Verschattung dar [82,89,95].

Neovaskularisationen bei feuchter AMD können zu einer serösen Netzhautabhebung (Pigment Epithel Detachment, PED) oberhalb oder unterhalb des RPE's führen. Die Bildung fibrovaskulären Gewebes mit Ablagerungen im Bereich der erodierten Bruch-Membran und des RPE führt allmählich zu einer Vernarbung der äußeren Retinaschichten, was in einer Reflektivitätszunahme in der OCT resultiert[90,95]. Die Atrophie des RPE resultiert in Irregularitäten dieser Schicht in der OCT[61]. Diese zwei Phänomene ließen sich mit beiden Geräten in gleicher Qualität darstellen.

**Gliose / Traktionsmembran**

Mit beiden Geräten konnten Membranen an der vitreoretinalen Grenzfläche sichtbar gemacht werden. Die Bilder des Stratus OCT waren aufgrund der Bewegungsartefakte schwieriger zu interpretieren. Gerade bei der Unterscheidung zwischen einer durch Proliferation retinaler Gliazellen neu entstandenen Membran (Gliose) oder einer durch Glaskörperretraktion bedingten Ablösung der posterioren Glaskörpergrenzmembran (Traktionsmembran) können diese Artefakte jedoch irritieren:

Die der Netzhaut oft anliegende Gliose übt auf diese einen überwiegend tangential ausgerichteten Zug aus, was eine Fältelung insbesondere der ILM und der NFS zur Folge hat[32,90]. In der OCT erscheint sie als hochreflektiv und etwa 20-60 µm[33] dick und kann selbst glatt oder faltig sein[64]. Im Gegensatz hierzu ist die Traktionsmembran in der OCT meist als dünne, von der ILM abgesetzte leicht wellige hyperreflektive Struktur zu erkennen[33,60] . Aufgrund ihrer eher zentripetalen Kraft auf die Netzhaut[60] entsteht hier nur selten eine Fältelung. Die welligen Bewegungsartefakte beim Stratus OCT können demnach zu Fehlinterpretationen führen.

**Makulaforamen**

Beim MF erleichtert die OCT die genaue Diagnose, hilft bei der Stadieneinteilung sowie bei der Therapieentscheidung und dient desweiteren zur Erfolgskontrolle. Das Stratus OCT zeigte hier eine bessere Abgrenzung der retinalen Schichten

und ermöglichte somit eine Stadieneinteilung. Die gute Sichtbarkeit der IS/AS Schicht mit beiden Geräten hingegen ist ein wichtiges Hilfsmittel bei der Prognose, da die Integrität der Fotorezeptoren-AS oftmals eine bessere Visusregeneration nach einer Operation bedeutet[60].

**Physiologische Papille**

Der Übergang des RPE's bzw. der Choroidea am Papillenrand dient als anatomische Grenzmarke zur morphometrischen Analyse des Sehnervenkopfes und bestimmt den Papillendurchmesser[20,77,114]. Die genaue Grenze ist jedoch häufig schwierig zu erkennen, da die in der Papille austretenden Gefäßbögen der Zentralarterie und -vene die tieferliegenden Strukturen verschatten können.
Die Dicke der Nervenfaserschicht (NFS) nimmt zur Papille hin deutlich zu durch die zunehmende Anzahl der sich vereinenden Nervenfasern[3]. Sie ist dadurch im Bereich der Papille sehr prominent. An den Rändern der Papille verlaufen die Nervenfasern parallel zum Scanstrahl der OCT, wodurch hier die Streuung und damit die Reflektivität der NFS abnimmt[44,91]. Die Ganglienzellschicht hingegen, die peripapillär nur aus einer Zellschicht (5-10 µm), bzw. temporal bis max. 3 Zellschichten (entspricht 20-30 µm), besteht[6] lässt sich nur noch schwer abgrenzen. Daher war die NFS nicht immer klar von den übrigen Netzhautschichten, insbesondere von den ebenfalls hochreflektiven plexiformen Schichten, abzugrenzen. Möglicherweise wurden aus diesem Grund bei den manuellen Messungen Anteile der anderen Schichten fälschlicherweise für die NFS gehalten.

Entsprechend dem von Schuman et al. etablierten, und in der Klinik am häufigsten verwendeten Standard der NFS-Dicken-Messung in einem Umkreis um die Papille mit einem Durchmesser von 3,4 mm[91,92] , wurde in dieser Arbeit im Abstand von 1,7 mm von der Papillenmitte die NFS-Dicke bei 19 Patienten gemessen (Abb. 42). Die Messung ergab mit dem SL-SR-OCT Werte zwischen 65,3 µm temporal und 114,8 µm inferior (vgl. Tab. 9). Dies liegt etwa in dem Bereich des von Kim et al. gemessenen Mittelwertes von 97,4 µm mit dem Stratus OCT bzw. 107,5 µm mit dem Cirrus OCT[59] (siehe Tabelle im Anhang Punkt 8.5.6).

Auch sie fanden nasal und temporal niedrigere Werte als superior und inferior, wie schon aus früheren Studien bekannt[92,116]. Da allerdings, wie oben beschrieben, die lateralen Abstände nicht genau den geometrischen Entfernungen entsprechen,

sind die hier ermittelten Werte im 1,7 mm-Abstand nicht ganz zuverlässig. Deshalb wurden in einer zweiten Messreihe nur die jeweils dicksten Stellen der NFS gemessen, um einen direkten Vergleich mit den Schichtdicken des Stratus OCT durchführen zu können (vgl. Tab. 9). Zwar zeigte sich hier auch die Tendenz, dass superiore und inferiore Werte größer als temporale und nasale waren, eine Übereinstimmung der Werte beider Geräte konnte jedoch nicht erkannt werden. Dies lag im Wesentlichen daran, dass beim Stratus OCT die Abgrenzung der NFS erheblich schwerer fiel und so wahrscheinlich tiefere Netzhautschichten mitgemessen wurden.

**Glaukompapille**

Die Abnahme der Dicke der Nervenfaserschicht und der gesamten Retina beim Glaukom ist bereits oft beschrieben worden[3,49,116]. Die Messung der Dicke der NFS als eine diagnostische Säule zur Bewertung des Stadiums einer glaukomatösen Erkrankung konnte mit SL-SR-OCT sowie mit dem Stratus OCT durchgeführt werden. Das Signal der NFS stellte sich bei Glaukompatienten insgesamt schwächer dar als bei Normalpatienten. Da das RPE jedoch über die gesamte Breite des Scans meist normal hyperreflektiv sichtbar war, sprach dies für eine tatsächliche Atrophie der NFS [116].

Manuelle Messvergleiche zwischen SL-SR-OCT und Stratus OCT waren auch hier wie bei der physiologischen Papille aufgrund von schlechter Abgrenzung der NFS mit dem Stratus OCT wenig aussagekräftig.

Die SL-SR-OCT Messungen der NFS im 1,7 mm Abstand von der Papillenmitte (3,4 mm Umkreis) bei 9 Patienten zeigten jedoch außer im inferioren Teil niedrigere Werte als die NFS-Dicken beim Normalpatientenkollektiv (Tabelle im Anhang Punkt 8.5.5). Dies ist in Übereinstimmung mit der Tatsache, dass Glaukomschäden der NFS häufig temporal superior und inferior beginnen[3,91].

Böhm et al.[3] fanden im 1,8-fachen Papillendurchmesserabstand den signifikantesten Unterschied zwischen Glaukom- und Normalpatienten und beschrieben Mittelwerte von 99 µm im Vergleich zu 78 µm (siehe Tabelle im Anhang Punkt 8.5.6).

Die Lamina cribrosa ist durch die glaukomatösen Veränderungen ebenfalls als eine der ersten Strukturen betroffen[48,91]. Aufgrund mangelnder Eindringtiefe war

eine Messung jedoch weder mit SL-SR-OCT noch mit Stratus OCT möglich, da nur die Oberfläche der Lamina cribrosa sichtbar war.
Die eingeschränkte Auswertbarkeit von OCT Bildern bei Patienten mit Glaukom lag in dieser Untersuchung überwiegend an nicht exakt korrespondierenden Scanbereichen beider Geräte und der häufigen Koexistenz von Linsentrübungen bei Patienten mit Glaukom. Allerdings wurde die Schwierigkeit des Auswertens von retinalen OCT Scans bei Glaukompatienten schon von anderen Autoren geschildert[3,49]. Als eine Ursache dafür nannten diese die mangelnde Fixationsfähigkeit des Patienten bei fortgeschrittenem Glaukom durch Gesichtsfelddefekte.

**Gefäße**

Gefäße ließen sich mit beiden Geräten in ähnlicher Qualität darstellen. Das Lumen war jedoch mit dem SL-SR-OCT klarer zu erkennen. Die Gefäßwand selbst kann, besonders bei arteriosklerotischen Veränderungen, hyperreflektiv wirken und sich als deutlich signalintensiver Kreis darstellen[79]. Als deutlich abgrenzbare, hyporeflektive Strukturen in den oberen Retinaschichten sind Gefäße geeignete Orientierungshilfen zur Positionskontrolle von OCT Scans bei Follow-up Untersuchungen.

## 4.3. Artefakte im OCT

Einer der stärksten Störfaktoren beim OCT ist das sogenannte Rauschen, welches die Schärfe der Bilder wesentlich einschränkt. Die Hauptquelle für solche Rauschartefakte ist das sog. „Speckle“-Rauschen, das infolge von Interferenzerscheinungen kohärenter Wellen entsteht, die von nah angrenzenden Strukturen in der Umgebung des eigentlich gescannten Areals reflektiert werden[31,87]. Um dies zu unterdrücken, gibt es die Möglichkeit mehrere Scans von der gleichen Stelle zu überlagern, um durch Mittelung die statistisch variierend auftretenden Artefakte auszulöschen. Sander et al. gelang es, durch Mittelung von bis zu 15 Scans die Sichtbarkeit der retinalen Schichten deutlich zu verbessern. Sie konnten damit eine Unterteilung des hyperreflektiven Signals auf Höhe der RPE in zwei Schichten zeigen[87]. Auch Hangai et al. stellten fest, dass der Kontrast zwischen einzelnen Schichten, insbesondere der sonst schwer voneinander abgrenzbaren GZS und IPS, durch Rausch-Unterdrückung wesentlich erhöht werden kann[31].

Nach dem Vorbild von Khanifar et al. wurden deshalb 4 Bilder des SL-SR-OCT genau gleicher Netzhautareale in das Bildverarbeitungsprogramm ImageJ (National Institutes of Health; Bethesda, MD) importiert und mithilfe einer Software-Erweiterung (StackReg Plugin: Biomedizinische Bildgebung; Eidgenössische Technische Hochschule Lausanne, Schweiz) übereinander gelagert[57]. Hierdurch konnte eine Glättung der einzelnen retinalen Schichten und damit eine verbesserte Differenzierung erzielt werden. Da allerdings die verwendeten Scans noch leicht in ihrer Position voneinander abwichen, wirkte die IS/AS-Grenze im gemittelten Bild etwas verbreitert. Durch eine Erweiterung der Software des SL-SR-OCT könnten mehrere Scans in einer schnellen Abfolge hintereinander akquiriert werden, um dieses Problem zu beheben.

Eine andere Quelle für Artefakte sind Rausch-Phänomene, die durch Interferenz von Strahlen entstehen, welche an den optischen Komponenten innerhalb des Gerätes selbst reflektiert werden[76,113]. Im OCT-Bild imponieren sie als horizontale hyperreflektive Linien (vgl Abb. 36 A). Diese sind jedoch nicht durch Mittelung zu unterdrücken, da sie nicht von Scan zu Scan variieren.

# 5. Beurteilung und Perspektiven

Mit dem in dieser Arbeit verwendeten SL-SR-OCT Prototypen war eine Darstellung verschiedener physiologischer und pathologischer Strukturen des Auges möglich. Dabei konnte eine gleichwertige oder sogar bessere Bildqualität, verglichen mit den gängigen Time-Domain Geräten, erreicht werden. Insbesondere am vorderen Augenabschnitt zeigte sich die Auflösung und damit die Detailgenauigkeit um ein Vielfaches erhöht. Es konnten simultan zur spaltlampenmikroskopischen Untersuchung OCT-Scans des beobachteten Bereiches, sowohl des vorderen, als auch des hinteren Augenabschnittes, akquiriert werden. Die hohe Scanfrequenz von 5000 Hz erwies sich als Vorteil, da hierdurch Bewegungsartefakte durch den Patienten vermieden und das manuelle Halten einer Linse für die Fundusdarstellung ermöglicht wurde.
Bezüglich quantitativer Auswertungen von Retina und Hornhaut zeigten manuelle Messungen aufgrund der klaren Abgrenzbarkeit interner Gewebestrukturen sichere und im Vergleich präzisere Ergebnisse.

Nachteilig zeigte sich beim SL-SR-OCT eine erhöhte Notwendigkeit für klare Medien. Scannen durch opakes Gewebe, wie bei einer Katarakt, war oft nicht möglich, da es der internen Tracking-Software nicht gelang, das hochreflektive Signal der Retina zu ermitteln, um die korrekte Scantiefe zu fixieren.
Am vorderen Augenabschnitt bestanden die Einschränkungen in einer begrenzten Eindringtiefe besonders bei Sickerkissen und Ahmed Glaucoma Valves, und dem nicht vollständig darstellbaren Kammerwinkel. Auch die Scanbreite von nur 8 mm gegenüber den 15 mm des SL-OCT zeigte Nachteile bezüglich der Darstellung der kompletten Vorderkammer in einem Scan.

Ein wesentliches Ziel in dieser Arbeit war es ein „proof of principle“ zu erstellen und die Machbarkeit eines spaltlampenadaptierten Multifunktionsgerätes mit neuester Spektral-Technologie zu evaluieren. Da es sich dabei um den Vergleich eines neuen Prototypen gegenüber den in der Klinik derzeit noch geltenden Gold-Standards handelte, wurde bewusst akzeptiert, dass hier auch zwei verschiedene Generationen der OCT Technik verglichen wurden, nämlich Time-Domain gegenüber Fourier-Domain. Im kurzen Vergleich zu dem Spectral-Domain basierten Spectralis OCT zeigte dies hinsichtlich der Bildauflösung gegenüber dem SL-SR-OCT zwar Vorteile, jedoch liegen seine Anschaffungskosten in einem

Preisbereich, der gerade für kleinere Praxen finanziell nicht realisierbar ist. Außerdem setzt die Menge der entstehenden Datensätze beim Spectralis OCT sehr große Speicherkapazitäten voraus, und die Anwendung ist bislang noch auf die Fundusdarstellung reduziert.

Gerade die Vielseitigkeit des SL-SR-OCT unterscheidet es somit noch von den meisten anderen OCT-Geräten, auch wenn einzelne Studien von der Möglichkeit berichten, mit einigen Modifikationen ein für Retina-Darstellungen konzipiertes OCT-Gerät wie das Stratus OCT[81] oder das Cirrus OCT[117] so umzurüsten, dass es auch für die Vorderabschnittsdarstellung verwendet werden kann und die Einführung eines Moduls für die Vorderabschnittsbildgebung mit dem Spectralis OCT in Vorbereitung ist.

Um das SL-SR-OCT jedoch in die endgütige Praxistauglichkeit zu führen sind noch wenige zusätzliche technische Verbesserungen notwendig. Bislang war es z.B. nur möglich, Scans in horizontaler oder vertikaler Richtung durchzuführen. Ein Scanner-Strahl, der sich mit dem Licht der Spaltlampe drehen ließe wäre demnach von Vorteil. Eine bauartbedingte Einschränkung lag weiterhin darin, dass durch die Anbringung der OCT-Einheit an der Spaltlampe ein Scannen des Vorderabschnittes am rechten Auge nur schlecht möglich war. Bei zukünftigen Modellen kann dieses Defizit jedoch durch eine Verkleinerung des Gerätes behoben werden. Eine weitere Entwicklung der Analysesoftware, ähnlich derjenigen des SL-OCT und des Stratus OCT, würde eine schnelle quantitative Beurteilung von Hornhaut und Netzhautdicken ermöglichen und somit der qualitativen Untersuchung noch mehr Aussagekraft verleihen. Eine Videounterstützung zum Dokumentieren des gescannten Areals als Fundusfotografie würde die Orientierung und Wiederholbarkeit verbessern. Technisch ist es möglich, die Scangeschwindigkeit auf mehrere 10.000 A-Scans/s zu erhöhen und diese hochauflösenden Bilder simultan auf dem Monitor anzuzeigen, jedoch zu einem etwas höheren Preis. Auch eine 3D-Darstellung könnte so ermöglicht werden, was u.a. zur volumetrischen Ausmessung der Papille dienen könnte. Darüber hinaus besteht die Möglichkeit, das SL-SR-OCT mit anderen spaltlampengestützen Anwendungen zu kombinieren, wie z.B. der Fotokoagulation oder der Linsendichtemessung.

Das SL-SR-OCT mit seinem schnellen Wechsel zwischen Vorder- und Hinterabschnitt, sowie der Möglichkeit einer gleichzeitigen spaltlampen-mikroskopischen Untersuchung, wurde hiermit erstmals getestet und hat sich als Prototyp qualitativ als auch quantitativ unter den oben genannten Einschränkungen bewährt. Damit lässt sich die OCT-Bildgebung in den natürlichen Untersuchungsablauf an der Spaltlampe integrieren und vermeidet zeitraubende Positionswechsel und die Anschaffung mehrerer Geräte.

# 6. Zusammenfassung

Die Optische Kohärenztomographie (OCT) ermöglicht tiefenschnittbildliche Darstellungen okulärer Strukturen. Seit ihrer Entstehung vor rund 20 Jahren entwickelten sich bei zunehmend höherer Bildauflösung verschiedene Geräte, die entweder zur Darstellung des vorderen oder des hinteren Augenabschnittes konzipiert wurden.

Ziel dieser Arbeit war es, einen vom Institut für Biomedizinische Optik entwickelten OCT-Prototypen mit modernster Spectral-Domain Technologie (SL-SR-OCT) zu evaluieren, welcher die duale Darstellung von Vorder- und Hinterabschnitt ermöglichen sollte und an die gewohnte augenärztliche Untersuchungseinheit, die Spaltlampe, gekoppelt war.

Das SL-SR-OCT wurde mit den derzeit noch gängigen Time-Domain basierten klinischen OCT-Standards für vorderen (SL-OCT) und hinteren (Stratus OCT) Augenabschnitt verglichen.

Hierzu wurden ausgewählte physiologische Befunde und häufige Pathologien von 91 Augen von 70 Patienten mit dem SL-SR-OCT als auch mit dem jeweiligen Standard-Gerät untersucht. Bildqualität, Messgenauigkeit und klinische Handhabung wurden im Vergleich evaluiert.

Das SL-SR-OCT erwies sich als sehr benutzerfreundlich und zeitsparend. Sowohl Vorder- als auch Hinterabschnitt konnten in einem Untersuchungsgang gescannt werden, ohne dass ein Wechsel an andere Geräte notwendig war.

Hinsichtlich der Bildqualität war das SL-SR-OCT seinen Time-Domain basierten Konkurrenten, Stratus OCT und SL-OCT, gleichwertig oder sogar überlegen. Die mikroskopische Struktur von 5 Hornhautschichten, der Bindehaut, und mindestens 9 Netzhautschichten waren in sehr hoher Auflösung darstellbar. Pathologische Befunde wie Makulaödeme, Glaukompapillen, Hornhautnarben und Sickerkissen konnten mit vergleichbarer oder größerer Sicherheit erkannt werden. Manuell durchführbare Messungen der Hornhaut- und Netzhautdicken zeigten valide Werte.

Das SL-SR-OCT bewährte sich damit als praxistaugliches Multifunktionsgerät und wurde, in leicht verändertem Bau, kommerzialisiert.

# 7. Literaturverzeichnis


**1.** Alam S, Zawadzki RJ, Choi S, Gerth C, Park SS, Morse L, Werner JS: Clinical application of rapid serial fourier-domain optical coherence tomography for macular imaging. *Ophthalmology*, 113:1425-1431 (2006)

**2.** Andretzky P LM, Herrmann JM, Schultz A, Konzog M, Kiesewetter F, Häusler G: Optical Coherence Tomography by "spectral radar": dynamic range estimation and in vivo measurements of skin. *Proc SPIE* 3567:78-87 (1998)

**3.** Böhm AG, Schmidt E, Müller-Holz M, Pillunat LE: Bestimmung der peripapillären Nervenfaserschichtdicke mit der optischen Kohärenztomographie (OCT) in verschiedenen Abständen zum Papillenrand. *Ophthalmologe*, 103:387-392 (2006)

**4.** Chaber S, Helbig H, Gamulescu M: Time-domain-OCT versus Frequency-domain-OCT: Messunterschiede der Makuladicke bei Normalprobanden. *Ophthalmologe*, 107:36-40 (2010)

**5.** Chan A, Duker JS, Ko TH, Fujimoto JG, Schuman JS: Normal macular thickness measurements in healthy eyes using Stratus optical coherence tomography. *Arch Ophthalmol*, 124:193-198 (2006)

**6.** Chauhan DS, Marshall J: The interpretation of optical coherence tomography images of the retina. *Invest Ophthalmol Vis Sci*, 40:2332-2342 (1999)

**7.** Christopoulos V, Kagemann L, Wollstein G, Ishikawa H, Gabriele ML, Wojtkowski M, Srinivasan V, Fujimoto JG, Duker JS, Dhaliwal DK, Schuman JS: In vivo corneal high-speed, ultra high-resolution optical coherence tomography. *Arch Ophthalmol*, 125:1027-1035 (2007)

**8.** Ciancaglini M, Carpineto P, Agnifili L, Nubile M, Lanzini M, Fasanella V, Mastropasqua L: Filtering bleb functionality: a clinical, anterior segment optical coherence tomography and in vivo confocal microscopy study. *J Glaucoma*, 17:308-317 (2008)

**9.** Collins J, Hrsg.: Ophthalmic Desk Reference. New York: Raven Press Ltd (1991)

**10.** Dada T, Sihota R, Gadia R, Aggarwal A, Mandal S, Gupta V: Comparison of anterior segment optical coherence tomography and ultrasound biomicroscopy for assessment of the anterior segment. *J Cataract Refract Surg*, 33:837-840 (2007)

**11.** Doughty MJ, Zaman ML: Human corneal thickness and its impact on intraocular pressure measures: a review and meta-analysis approach. *Surv Ophthalmol*, 44:367-408 (2000)

**12.** Drexler W: Methodische Weiterentwicklungen: Hochauflösende OCT. *Ophthalmologe*, 101:804-812 (2004)

**13.** Drexler W: Ultrahigh-resolution optical coherence tomography. *J Biomed Opt*, 9:47-74 (2004)

**14.** Drexler W, Chen Y, Aguirre A, Povazay B, Unterhuber A, Fujimoto JG: Ultrahigh Resolution Optical Coherence Tomography. In: Drexler W, Fujimoto J, Hrsg. *Optical Coherence Tomography*. Berlin: Springer, 240-279 (2008)

**15.** Drexler W, Fujimoto J: Retinal Optical Coherence Tomography. In: Drexler W, Fujimoto J, Hrsg. *Optical Coherence Tomography*. Berlin: Springer, 983-1045 (2008)

**16.** Drexler W, Morgner U, Ghanta RK, Kartner FX, Schuman JS, Fujimoto JG: Ultrahigh-resolution ophthalmic optical coherence tomography. *Nat Med*, 7:502-507 (2001)

**17.** Drexler W, Sattmann H, Hermann B, Ko TH, Stur M, Unterhuber A, Scholda C, Findl O, Wirtitsch M, Fujimoto JG, Fercher AF: Enhanced visualization of macular pathology with the use of ultrahigh-resolution optical coherence tomography. *Arch Ophthalmol*, 121:695-706 (2003)

**18.** Feng Y, Simpson TL: Corneal, limbal, and conjunctival epithelial thickness from optical coherence tomography. *Optom Vis Sci*, 85:E880-883 (2008)

**19.** Feng Y, Varikooty J, Simpson TL: Diurnal variation of corneal and corneal epithelial thickness measured using optical coherence tomography. *Cornea*, 20:480-483 (2001)

**20.** Fercher AF, Hitzenberger CK, Drexler W, Kamp G, Sattmann H: In vivo optical coherence tomography. *Am J Ophthalmol*, 116:113-114 (1993)

**21.** Fercher AF, Hitzenberger CK, Kamp G, El-Zaiat SY: Measurement of intraocular distances by backscattering spectral interferometry. *Optics Communications*, 117:43-48 (1995)

**22.** Fercher AF, Mengedoht K, Werner W: Eye-length measurement by interferometry with partially coherent light. *Opt Lett*, 13:186-188 (1988)

**23.** Fishman GR, Pons ME, Seedor JA, Liebmann JM, Ritch R: Assessment of central corneal thickness using optical coherence tomography. *J Cataract Refract Surg*, 31:707-711 (2005)

**24.** Forooghian F, Cukras C, Meyerle CB, Chew EY, Wong WT: Evaluation of time domain and spectral domain optical coherence tomography in the measurement of diabetic macular edema. *Invest Ophthalmol Vis Sci*, 49:4290-4296 (2008)

**25.** Francis BA, Du LT, Najafi K, Murthy R, Kurumety U, Rao N, Minckler DS: Histopathologic features of conjunctival filtering blebs. *Arch Ophthalmol*, 123:166-170 (2005)

**26.** Fujimoto J, Drexler W: Introduction to Optical Coherence Tomography. In: Drexler W, Fujimoto J, Hrsg. *Optical Coherence Tomography*. Berlin: Springer 1-45 (2008)

**27.** Geerling G, Müller M, Winter C, Hoerauf H, Oelckers S, Laqua H, Birngruber R: Intraoperative 2-dimensional optical coherence tomography as a new tool for anterior segment surgery. *Arch Ophthalmol*, 123:253-257 (2005)

**28.** Gloesmann M, Hermann B, Schubert C, Sattmann H, Ahnelt PK, Drexler W: Histologic correlation of pig retina radial stratification with ultrahigh-resolution optical coherence tomography. *Invest Ophthalmol Vis Sci*, 44:1696-1703 (2003)

**29.** Grover S, Murthy RK, Brar VS, Chalam KV: Normative data for macular thickness by high-definition spectral-domain optical coherence tomography (spectralis). *Am J Ophthalmol*, 148:266-271 (2009)

**30.** Han IC, Jaffe GJ: Comparison of spectral- and time-domain optical coherence tomography for retinal thickness measurements in healthy and diseased eyes. *Am J Ophthalmol*, 147:847-858, 858 e841 (2009)

**31.** Hangai M, Yamamoto M, Sakamoto A, Yoshimura N: Ultrahigh-resolution versus speckle noise-reduction in spectral-domain optical coherence tomography. *Opt Express*, 17:4221-4235 (2009)

**32.** Hassenstein A, Scholz F, Richard G: OCT bei Makulaforamen. *Ophthalmologe*, 101:777-784 (2004)

**33.** Hassenstein A, Scholz F, Richard G: OCT bei epiretinaler Gliose. *Ophthalmologe*, 102:127-132 (2005)

**34.** Hee MR, Izatt JA, Swanson EA, Huang D, Schuman JS, Lin CP, Puliafito CA, Fujimoto JG: Optical coherence tomography of the human retina. *Arch Ophthalmol*, 113:325-332 (1995)

**35.** Heidelberg Engineering GmbH. Slit Lamp OCT Operating Instructions Version 1.0.2.0 (2007)

**36.** Hitzenberger CK, Baumgartner A, Drexler W, Fercher AF: Interferometric measurement of corneal thickness with micrometer precision. *Am J Ophthalmol*, 118:468-476 (1994)

**37.** Hoerauf H: OCT am Vorderabschnitt des Auges. In: Kampik A, Grehn F, Hrsg. *Augenärztliche Diagnostik*. Stuttgart: Thieme, (2003)

**38.** Hoerauf H, Gordes RS, Scholz C, Wirbelauer C, Koch P, Engelhardt R, Winkler J, Laqua H, Birngruber R: First experimental and clinical results with transscleral optical coherence tomography. *Ophthalmic Surg Lasers*, 31:218-222 (2000)

**39.** Hoerauf H, Scholz C, Koch P, Engelhardt R, Laqua H, Birngruber R: Transscleral optical coherence tomography: a new imaging method for the anterior segment of the eye. *Arch Ophthalmol*, 120:816-819 (2002)

**40.** Hoerauf H, Winkler J, Scholz C, Wirbelauer C, Gordes RS, Koch P, Engelhardt R, Laqua H, Birngruber R: Transscleral optical coherence tomography--an experimental study in ex-vivo human eyes. *Lasers Surg Med*, 30:209-215 (2002)

**41.** Hoerauf H, Wirbelauer C, Scholz C, Engelhardt R, Koch P, Laqua H, Birngruber R: Slit-lamp-adapted optical coherence tomography of the anterior segment. *Graefes Arch Clin Exp Ophthalmol*, 238:8-18 (2000)

**42.** Holmes J: OCT technology development: where are we now? A commercial perspective. *J Biophotonics*, 2:347-352 (2009)

**43.** Huang D, Li Y, Tang M: Anterior Eye Imaging with Optical Coherence Tomography. In: Drexler W, Fujimoto J, Hrsg. *Optical Coherence Tomography*. Berlin: Springer, 961-981 (2008)

**44.** Huang D, Swanson EA, Lin CP, Schuman JS, Stinson WG, Chang W, Hee MR, Flotte T, Gregory K, Puliafito CA, et al.: Optical coherence tomography. *Science*, 254:1178-1181 (1991)

**45.** Huang Y, Cideciyan AV, Papastergiou GI, Banin E, Semple-Rowland SL, Milam AH, Jacobson SG: Relation of optical coherence tomography to microanatomy in normal and rd chickens. *Invest Ophthalmol Vis Sci*, 39:2405-2416 (1998)

**46.** Hüttmann G, Koch P, Birngruber R: Linear OCT. In: Drexler W, Fujimoto J, Hrsg. *Optical Coherence Tomography*. Berlin: Springer, 430-445 (2008)

**47.** Hüttmann G, Lankenau E, Schulz-Wackerbarth C, Müller M, Steven P, Birngruber R: Übersicht der apparativen Entwicklungen in der optischen Kohärenztomografie: von der Darstellung der Retina zur Unterstützung therapeutischer Eingriffe. *Klin Monbl Augenheilkd*, 226:958-964 (2009)

**48.** Inoue R, Hangai M, Kotera Y, Nakanishi H, Mori S, Morishita S, Yoshimura N: Three-dimensional high-speed optical coherence tomography imaging of lamina cribrosa in glaucoma. *Ophthalmology*, 116:214-222 (2009)

**49.** Ishikawa H, Stein DM, Wollstein G, Beaton S, Fujimoto JG, Schuman JS: Macular segmentation with optical coherence tomography. *Invest Ophthalmol Vis Sci*, 46:2012-2017 (2005)

**50.** Izatt JA, Hee MR, Swanson EA, Lin CP, Huang D, Schuman JS, Puliafito CA, Fujimoto JG: Micrometer-scale resolution imaging of the anterior eye in vivo with optical coherence tomography. *Arch Ophthalmol*, 112:1584-1589 (1994)

**51.** Izatt JA, Kulkarni MD, Yazdanfar S, Barton JK, Welch AJ: In vivo bidirectional color Doppler flow imaging of picoliter blood volumes using optical coherence tomography. *Opt Lett*, 22:1439-1441 (1997)

**52.** Jang IK, Tearney G, Bouma B: Visualization of tissue prolapse between coronary stent struts by optical coherence tomography: comparison with intravascular ultrasound. *Circulation*, 104:2754 (2001)

**53.** Junqueira LC, Carneiro J: Histologie. Zytologie, Histologie und mikroskopische Anatomie des Menschen. Berlin: Springer (1991)

**54.** Kaiser P: The Next Step in OCT Technology. *Retinal Physician* January *(2008)*

**55.** Kanski JJ, Spitznas M: Lehrbuch der klinischen Ophthalmologie. Thieme Verlag (1996)

**56.** Kawana K, Kiuchi T, Yasuno Y, Oshika T: Evaluation of trabeculectomy blebs using 3-dimensional cornea and anterior segment optical coherence tomography. *Ophthalmology*, 116:848-855 (2009)

**57.** Khanifar AA, Koreishi AF, Izatt JA, Toth CA: Drusen ultrastructure imaging with spectral domain optical coherence tomography in age-related macular degeneration. *Ophthalmology*, 115:1883-1890 (2008)

**58.** Kiernan DF, Hariprasad SM, Chin EK, Kiernan CL, Rago J, Mieler WF: Prospective comparison of cirrus and stratus optical coherence tomography for quantifying retinal thickness. *Am J Ophthalmol*, 147:267-275 e262 (2009)

**59.** Kim JS, Ishikawa H, Sung KR, Xu J, Wollstein G, Bilonick RA, Gabriele ML, Kagemann L, Duker JS, Fujimoto JG, Schuman JS: Retinal nerve fibre layer thickness measurement reproducibility improved with spectral domain optical coherence tomography. *Br J Ophthalmol*, 93:1057-1063 (2009)

**60.** Ko TH, Fujimoto JG, Duker JS, Paunescu LA, Drexler W, Baumal CR, Puliafito CA, Reichel E, Rogers AH, Schuman JS: Comparison of ultrahigh- and standard-resolution optical coherence tomography for imaging macular hole pathology and repair. *Ophthalmology*, 111:2033-2043 (2004)

**61.** Ko TH, Fujimoto JG, Schuman JS, Paunescu LA, Kowalevicz AM, Hartl I, Drexler W, Wollstein G, Ishikawa H, Duker JS: Comparison of ultrahigh- and standard-resolution optical coherence tomography for imaging macular pathology. *Ophthalmology*, 112:1922 e1921-1915 (2005)

**62.** Labbe A, Dupas B, Hamard P, Baudouin C: In vivo confocal microscopy study of blebs after filtering surgery. *Ophthalmology*, 112:1979 (2005)

**63.** Lang GK: Augenheilkunde. Stuttgart: Thieme (2008)

**64.** Legarreta JE, Gregori G, Knighton RW, Punjabi OS, Lalwani GA, Puliafito CA: Three-dimensional spectral-domain optical coherence tomography images of the retina in the presence of epiretinal membranes. *Am J Ophthalmol*, 145:1023-1030 (2008)

**65.** Leung CK, Cheung CY, Weinreb RN, Lee G, Lin D, Pang CP, Lam DS: Comparison of macular thickness measurements between time domain and spectral domain optical coherence tomography. *Invest Ophthalmol Vis Sci*, 49:4893-4897 (2008)

**66.** Leung CK, Yick DW, Kwong YY, Li FC, Leung DY, Mohamed S, Tham CC, Chung-chai C, Lam DS: Analysis of bleb morphology after trabeculectomy with Visante anterior segment optical coherence tomography. *Br J Ophthalmol*, 91:340-344 (2007)

**67.** Leydhecker W: Augenheilkunde. Berlin: Springer (1990)

**68.** Li EY, Mohamed S, Leung CK, Rao SK, Cheng AC, Cheung CY, Lam DS: Agreement among 3 methods to measure corneal thickness: ultrasound pachymetry, Orbscan II, and Visante anterior segment optical coherence tomography. *Ophthalmology*, 114:1842-1847 (2007)

**69.** Li H, Leung CK, Wong L, Cheung CY, Pang CP, Weinreb RN, Lam DS: Comparative study of central corneal thickness measurement with slit-lamp optical coherence tomography and visante optical coherence tomography. *Ophthalmology*, 115:796-801 e792 (2008)

**70.** Maidowsky W. *Anatomie des Auges*. Heidelberg: DOZ-Verlag, 126-145 (2003)

**71.** Miura M, Kawana K, Iwasaki T, Kiuchi T, Oshika T, Mori H, Yamanari M, Makita S, Yatagai T, Yasuno Y: Three-dimensional anterior segment optical coherence tomography of filtering blebs after trabeculectomy. *J Glaucoma*, 17:193-196 (2008)

**72.** Müller M: Der Stellenwert der Optischen Kohärenztomographie in der Diagnostik und Therapie glaukomatöser Erkrankungen [Habilitationsschrift]. Lübeck: Medizinische Universität zu Lübeck (2007)

**73.** Müller M, Geerling G: Optische Kohärenztomographie des vorderen Augenabschnittes bei Glaukom. *Klin Monbl Augenheilkd*, 225:194-199 (2008)

**74.** Müller M, Hoerauf H, Geerling G, Pape S, Winter C, Hüttmann G, Birngruber R, Laqua H: Filtering bleb evaluation with slit-lamp-adapted 1310-nm optical coherence tomography. *Curr Eye Res*, 31:909-915 (2006)

**75.** Muscat S, McKay N, Parks S, Kemp E, Keating D: Repeatability and reproducibility of corneal thickness measurements by optical coherence tomography. *Invest Ophthalmol Vis Sci*, 43:1791-1795 (2002)

**76.** Nassif N, Cense B, Park BH, Yun SH, Chen TC, Bouma BE, Tearney GJ, de Boer JF: In vivo human retinal imaging by ultrahigh-speed spectral domain optical coherence tomography. *Opt Lett*, 29:480-482 (2004)

**77.** Parasta AM, Fabian E, Duncker G: Grundlagen der optischen Kohärenztomographie in der Klinischen Glaukomdiagnostik. *Klin Monatsbl Augenheilkd*, 223:656-660 (2006)

**78.** Pons ME, Garcia-Valenzuela E: Redefining the limit of the outer retina in optical coherence tomography scans. *Ophthalmology*, 112:1079-1085 (2005)

**79.** Potsaid B, Gorczynska I, Srinivasan VJ, Chen Y, Jiang J, Cable A, Fujimoto JG: Ultrahigh speed spectral / Fourier domain OCT ophthalmic imaging at 70,000 to 312,500 axial scans per second. *Opt Express*, 16:15149-15169 (2008)

**80.** Prakash G, Agarwal A, Jacob S, Kumar DA, Banerjee R: Comparison of fourier-domain and time-domain optical coherence tomography for assessment of corneal thickness and intersession repeatability. *Am J Ophthalmol*, 148:282-290 e282 (2009)

**81.** Puech M, El Maftouhi A: Exploration du segment antérieur par OCT3. *J Fr Ophtalmol*, 27:459-466 (2004)

**82.** Puliafito CA, Hee MR, Lin CP, Reichel E, Schuman JS, Duker JS, Izatt JA, Swanson EA, Fujimoto JG: Imaging of macular diseases with optical coherence tomography. *Ophthalmology*, 102:217-229 (1995)

**83.** Radhakrishnan S, Rollins AM, Roth JE, Yazdanfar S, Westphal V, Bardenstein DS, Izatt JA: Real-time optical coherence tomography of the anterior segment at 1310 nm. *Arch Ophthalmol*, 119:1179-1185 (2001)

**84.** Ramrattan RS, van der Schaft TL, Mooy CM, de Bruijn WC, Mulder PG, de Jong PT: Morphometric analysis of Bruch's membrane, the choriocapillaris, and the choroid in aging. *Invest Ophthalmol Vis Sci*, 35:2857-2864 (1994)

**85.** Sadda SR, Joeres S, Wu Z, Updike P, Romano P, Collins AT, Walsh AC: Error correction and quantitative subanalysis of optical coherence tomography data using computer-assisted grading. *Invest Ophthalmol Vis Sci*, 48:839-848 (2007)

**86.** Sakata LM, Lavanya R, Friedman DS, Aung HT, Seah SK, Foster PJ, Aung T: Assessment of the scleral spur in anterior segment optical coherence tomography images. *Arch Ophthalmol*, 126:181-185 (2008)

**87.** Sander B, Larsen M, Thrane L, Hougaard JL, Jorgensen TM: Enhanced optical coherence tomography imaging by multiple scan averaging. *Br J Ophthalmol*, 89:207-212 (2005)

**88.** Savini G, Zanini M, Barboni P: Filtering blebs imaging by optical coherence tomography. *Clin Experiment Ophthalmol*, 33:483-489 (2005)

**89.** Schaudig U, Scholz F, Lerche RC, Richard G: OCT bei Makulaödem: Klassifizierung, quantitative Beurteilung und rationaler Einsatz in der Praxis. *Ophthalmologe*, 101:785-793 (2004)

**90.** Schmidt-Erfurth U, Leitgeb RA, Michels S, Povazay B, Sacu S, Hermann B, Ahlers C, Sattmann H, Scholda C, Fercher AF, Drexler W: Three-dimensional ultrahigh-resolution optical coherence tomography of macular diseases. *Invest Ophthalmol Vis Sci*, 46:3393-3402 (2005)

**91.** Schuman JS: Spectral domain optical coherence tomography for glaucoma (an AOS thesis). *Trans Am Ophthalmol Soc*, 106:426-458 (2008)

**92.** Schuman JS, Hee MR, Arya AV, Pedut-Kloizman T, Puliafito CA, Fujimoto JG, Swanson EA: Optical coherence tomography: a new tool for glaucoma diagnosis. *Curr Opin Ophthalmol*, 6:89-95 (1995)

**93.** Singh M, Chew PT, Friedman DS, Nolan WP, See JL, Smith SD, Zheng C, Foster PJ, Aung T: Imaging of trabeculectomy blebs using anterior segment optical coherence tomography. *Ophthalmology*, 114:47-53 (2007)

**94.** Spraul CW, Lang GE, Grossniklaus HE, Lang GK: Histologic and morphometric analysis of the choroid, Bruch's membrane, and retinal pigment epithelium in postmortem eyes with age-related macular degeneration and histologic examination of surgically excised choroidal neovascular membranes. *Surv Ophthalmol*, 44 Suppl 1:S10-32 (1999)

**95.** Srinivasan VJ, Wojtkowski M, Witkin AJ, Duker JS, Ko TH, Carvalho M, Schuman JS, Kowalczyk A, Fujimoto JG: High-definition and 3-dimensional imaging of macular pathologies with high-speed ultrahigh-resolution optical coherence tomography. *Ophthalmology*, 113:2054 e2051-2014 (2006)

**96.** Swanson EA, Izatt JA, Hee MR, Huang D, Lin CP, Schuman JS, Puliafito CA, Fujimoto JG: In vivo retinal imaging by optical coherence tomography. *Opt Lett*, 18:1864-1866 (1993)

**97.** Tearney GJ, Brezinski ME, Bouma BE, Boppart SA, Pitris C, Southern JF, Fujimoto JG: In vivo endoscopic optical biopsy with optical coherence tomography. *Science*, 276:2037-2039 (1997)

**98.** Tearney GJ, Waxman S, Shishkov M, Vakoc BJ, Suter MJ, Freilich MI, Desjardins AE, Oh WY, Bartlett LA, Rosenberg M, Bouma BE: Three-dimensional coronary artery microscopy by intracoronary optical frequency domain imaging. *JACC Cardiovasc Imaging*, 1:752-761 (2008)

**99.** Theelen T, Wesseling P, Keunen JE, Klevering BJ: A pilot study on slit lamp-adapted optical coherence tomography imaging of trabeculectomy filtering blebs. *Graefes Arch Clin Exp Ophthalmol*, 245:877-882 (2007)

**100.** Toth CA, Narayan DG, Boppart SA, Hee MR, Fujimoto JG, Birngruber R, Cain CP, DiCarlo CD, Roach WP: A comparison of retinal morphology viewed by optical coherence tomography and by light microscopy. *Arch Ophthalmol*, 115:1425-1428 (1997)

**101.** Unterhuber A, Povazay B, Hermann B, Sattmann H, Chavez-Pirson A, Drexler W: In vivo retinal optical coherence tomography at 1040 nm - enhanced penetration into the choroid. *Opt Express*, 13:3252-3258 (2005)

**102.** Viestenz A, Vogt S, Langenbucher A, Walter S, Behrens-Baumann W: Biometrie des vorderen Augensegmentes mittels optischer Kohärenztomographie: Evaluierung verschiedener Geräte und Analyseprogramme. *Ophthalmologe*, 106:723-728 (2009)

**103.** Welzel J: Optical coherence tomography in dermatology: a review. *Skin Res Technol*, 7:1-9 (2001)

**104.** Welzel J, Bruhns M, Wolff HH: Optical coherence tomography in contact dermatitis and psoriasis. *Arch Dermatol Res*, 295:50-55 (2003)

**105.** Westphal V, Rollins AM, Willis J, Sivak MV, Izatt JA: Correlation of endoscopic optical coherence tomography with histology in the lower-GI tract. *Gastrointest Endosc*, 61:537-546 (2005)

**106.** Wirbelauer C, Aurich H, Jaroszewski J, Hartmann C, Pham DT: Experimental evaluation of online optical coherence pachymetry for corneal refractive surgery. *Graefes Arch Clin Exp Ophthalmol*, 242:24-30 (2004)

**107.** Wirbelauer C, Gochmann R, Pham DT: Untersuchung der vorderen Augenkammer mittels optischer Kohärenz-Tomographie (OCT). *Klin Monbl Augenheilkd*, 222:856-862 (2005)

**108.** Wirbelauer C, Karandish A, Haberle H, Pham DT: Noncontact goniometry with optical coherence tomography. *Arch Ophthalmol*, 123:179-185 (2005)

**109.** Wirbelauer C, Scholz C, Engelhardt R, Laqua H, Pham DT: Biomorphometrie des Hornhautepithels mittels spaltlampenadaptierter optischer Kohärenztomographie. *Ophthalmologe*, 98:848-852 (2001)

**110.** Wirbelauer C, Scholz C, Hoerauf H, Bastian GO, Engelhardt R, Birngruber R, Laqua H: Untersuchungen der Hornhaut mittels optischer Kohärenztomographie. *Ophthalmologe*, 98:151-156 (2001)

**111.** Wirbelauer C, Thannhauser CL, Pham DT: Influence of corneal curvature on central and paracentral pachymetry with optical coherence tomography. *Cornea*, 28:254-260 (2009)

**112.** Wirbelauer C, Winkler J, Bastian GO, Haberle H, Pham DT: Histopathological correlation of corneal diseases with optical coherence tomography. *Graefes Arch Clin Exp Ophthalmol*, 240:727-734 (2002)

**113.** Wojtkowski M, Leitgeb R, Kowalczyk A, Bajraszewski T, Fercher AF: In vivo human retinal imaging by Fourier domain optical coherence tomography. *J Biomed Opt*, 7:457-463 (2002)

**114.** Wojtkowski M, Srinivasan V, Fujimoto JG, Ko T, Schuman JS, Kowalczyk A, Duker JS: Three-dimensional retinal imaging with high-speed ultrahigh-resolution OCT. *Ophthalmology*, 112:1734-1746 (2005)

**115.** Wolf-Schnurrbusch UE, Ceklic L, Brinkmann CK, Iliev ME, Frey M, Rothenbuehler SP, Enzmann V, Wolf S: Macular thickness measurements in healthy eyes using six different optical coherence tomography instruments. *Invest Ophthalmol Vis Sci*, 50:3432-3437 (2009)

**116.** Wollstein G, Paunescu LA, Ko TH, Fujimoto JG, Kowalevicz A, Hartl I, Beaton S, Ishikawa H, Mattox C, Singh O, Duker J, Drexler W, Schuman JS: Ultrahigh-resolution optical coherence tomography in glaucoma. *Ophthalmology*, 112:229-237 (2005)

**117.** Wong HT, Lim MC, Sakata LM, Aung HT, Amerasinghe N, Friedman DS, Aung T: High-definition optical coherence tomography imaging of the iridocorneal angle of the eye. *Arch Ophthalmol*, 127:256-260 (2009)

**118.** Wylegala E, Teper S, Nowinska AK, Milka M, Dobrowolski D: Anterior segment imaging: Fourier-domain optical coherence tomography versus time-domain optical coherence tomography. *J Cataract Refract Surg*, 35:1410-1414 (2009)

**119.** Yamamoto T, Sakuma T, Kitazawa Y: An ultrasound biomicroscopic study of filtering blebs after mitomycin C trabeculectomy. *Ophthalmology*, 102:1770-1776 (1995)

**120.** Yi K, Mujat M, Park BH, Sun W, Miller JW, Seddon JM, Young LH, de Boer JF, Chen TC: Spectral domain OCT for quantitative evaluation of drusen and associated structural changes in non-neovascular age-related macular degeneration. *Br J Ophthalmol*, 93:176-181 (2009)

**121.** Yun S, Tearney G, Bouma B, Park B, de Boer J: High-speed spectral-domain optical coherence tomography at 1.3 mum wavelength. *Opt Express*, 11:3598-3604 (2003)

**122.** Yuodelis C, Hendrickson A: A qualitative and quantitative analysis of the human fovea during development. *Vision Res*, 26:847-855 (1986)

**123.** Zhang Y, Wu Q, Zhang M, Song BW, Du XH, Lu B: Evaluating subconjunctival bleb function after trabeculectomy using slit-lamp optical coherence tomography and ultrasound biomicroscopy. *Chin Med J (Engl)*, 121:1274-1279 (2008)

# 8. Anhang

## *8.1. Gerätedaten*

| | **SL-SR-OCT** | **SL-OCT** | **Stratus OCT** |
|---|---|---|---|
| Wellenlänge (nm) | 830[G] | 1310* | 820* |
| Bandbreite FWHM (nm) | 50 | 40[B] | 25[Wo] |
| Leistung (mW) | 0,7* | < 4[Wi] | < 750* |
| Lichtquelle | SLD[Thorlabs]<br>Laser Class 1* | SLD[Wi]<br>Laser Class 1* | SLD* |
| Axiale Messtiefe (Luft) (mm) | 3,449[H] | 7* | |
| Axiale Messtiefe (Gewebe) (mm) | Ca. 2,5 | | 2* |
| Laterale Messbreite | 8[1] | 15* | 5 (Line Mode)<br>6 (Radial Lines)<br>3 (Cross Hair) |
| Anzahl Scans lateral | 1025* | 200* | 512 (Standard)* |
| Anzahl Scans axial | 512* | 672[B] | 1024* |
| A-Scan Frequenz (Hz) | 5000* | 200* | 400* |
| Scandauer (s) | 0,26* | 1* | 1,28* |
| Lateraler Pixelabstand (µm) | 7,8[H] | 75* | 12[Wo] |
| Axialer Pixelabstand (µm) | 6,7382[1] | 10,42 (errechnet) | 2[Wo] |
| Punktgröße Retina (µm) | | | 20 (Gewebe)* |
| Durchm. des Scanstrahls (µm) | 3[G] | 20* | |
| Physik. Auflösung lateral (µm) | 15[G] | < 100* | |
| Physik. Auflösung axial (µm) | 9[G] | < 25* | |
| Digitale Auflösung lateral (µm) | 7,8[G] | 75* | 20 (Gewebe)* |
| Digitale Auflösung axial (µm) | 6,7382[G] | 10* | < 10 (Gewebe)* |
| Signal-to-noise Verhältnis (dB) | Ø bestimmt | > 90 dB* | |
| Verwendete Brechungszahl | Cornea 1,3853<br>Sklera 1,36<br>Retina 1,38 | Cornea 1,376*<br>Glaskörper 1,336* | |

*= Stratus / Heidelberg / SL-SR Handbuch
[H/G/1]= Angaben des Institutes für Biomedizinische Optik
[B]= Angaben der Technik-Abteilung Heidelberg Engineering
[Wi]= Wirbelauer 2005 [Wo]= Wollstein 2005

## 8.2. Hornhaut

### 8.2.1. Studien zur Pachymetrie mit OCT

| Pachymetrie mit OCT | | | | | |
|---|---|---|---|---|---|
| **Studie** | **Jahr** | **Pat-Zahl** | **Gerät** | **Epithel (µm)** | **CCT (µm)** |
| Hitzenberger | 1994 | 18 | Dual Beam 830nm | | 531,9 |
| Feng | 2001 | 10 | Stratus | 61,7 | 498,25 |
| Radhakrishnan | 2001 | 1 | FD-Prototyp | 55 | 488 |
| Wirbelauer | 2001a | 9 | AS-OCT (Proto) | | 540±43 |
| Wirbelauer | 2001b | 15 | AS-OCT (Proto) | 65-72 | |
| Muscat | 2002 | 14 | Stratus | | 526 |
| Wirbelauer | 2003 | 16 | OP-AS-OCT | | 537±31 |
| Fishman | 2004 | 22 | Stratus (Caliper) | | 533,4±27,8 |
| | | | Stratus (Scion) | | 545,1±36,8 |
| Wirbelauer | 2005 | 49 | SL-OCT | | 533±18 |
| Dada | 2007 | 63 | Visante | | 512±46 |
| Li | 2007 | 70 | Visante | | 538,79 |
| Feng | 2008 | 13 | Stratus | 54,7 | - |
| Li | 2008 | 50 | SL-OCT (auto) | | 548,3±30,1 |
| | | | SL-OCT (man) | | 552,2±31,3 |
| | | | Visante (auto) | | 535,7±30,2 |
| | | | Visante (man) | | 558,8±32,8 |
| Prakash | 2009 | 100 | Visante | | 515 |
| | | | RTVue | | 521 |
| Viestenz | 2009 | 50 | SL-OCT (h) | | 581±48 |
| | | | Visante (h) | | 568±61 |
| | | | SL-OCT (v) | | 568±51 |
| | | | Visante (v) | | 565±62 |
| Wirbelauer | 2009 | 77 | SL-OCT | | 533±53 |
| Wylegala | 2009 | 54 | Visante (auto) | | 535±33,07 |
| | | | Visante (man) | | 545±30,91 |
| | | | RTVue (auto) | | 538±31,82 |
| | | | RTVue (man) | | 542±30,57 |
| Schulz-Wackerbarth | 2009 | 15 | SL-SR-OCT | 57,3 ± 5,7 | 546±34,6 |
| | | | SL-OCT | 60,2 ± 7,3 | 546±29,8 |

(auto, Automatische Pachymetrie-Software; Caliper, Stratus internes Messwerkzeug; CCT, Zentrale Korneadicke; h, horizontal; man, Manuelle Messung; Pat, Patienten; Proto, Prototyp; Scion, Externe Bildbearbeitungs-Software; v, vertikal)

### 8.2.2. Studien zur Pachymetrie mit anderen Methoden

| Pachymetrie mit anderen Methoden | | | | |
|---|---|---|---|---|
| **Studie** | **Jahr** | **Pat-Zahl** | **Gerät** | **Zentrale Hornhautdicke (µm)** |
| Gonzalez-Meijome | 2003 | 24 | Orbscan II | 515±45 |
| Gonzalez-Meijome | 2003 | 24 | US | 545±40 |
| Rainer | 2003 | 20 | US | 544,5±35,2 |
| Rainer | 2003 | 20 | Orbscan | 524,5±35,1 |
| Rainer | 2003 | 20 | PCI * | 522,6±32,2 |
| Fishman | 2004 | 22 | US | 545,1±37,6 |
| Fishman | 2004 | 22 | Orbscan | 573,9±51,4 |
| Dada | 2007 | 63 | UBM | 502±46 |
| Li | 2008 | 50 | US | 550,3±31,1 |

* = Partial Coherence Interferometry

### 8.2.3. Brechungszahlen anderer Autoren bei 1310 und 830 nm

| **1310 nm** | | | | | | |
|---|---|---|---|---|---|---|
| **Autor** | **Publikations-jahr** | **Kornea** | **Sklera** | **Misch-gewebe** | **Kammer-wasser** | **Retina** |
| Radhakrishnan | 2001 | 1,38 | | | | |
| Hoerauf | 2002 | | | 1,376 | | |
| Hoerauf | 2003 | | 1,36 | | | |
| Lin | 2004 | 1,389 | | | 1,343 | |
| Lin | 2004 | 1,389 | | | | |
| Wirbelauer | 2005 | 1,389 | 1,33 | | | |
| Wirbelauer | 2005 | | 1,33 | | | |
| Wirbelauer | 2005 | | | 1,343 | | |
| Müller | 2006 | | | | 1,34 | |
| Heidelberg | 2007 | 1,376 | 1,33 | | | |
| Li (SL-OCT) | 2008 | 1,376 | | | | |
| Li (Visante) | 2008 | 1,389 | | | | |
| **830 nm** | | | | | | |
| Hitzenberger | 1994 | 1,3853 | | | | |
| Hee | 1995 | | | | | 1,36 |
| Hoerauf | 2000 | 1,38 | | | | |
| Drexler | 2001 | | | | | 1,36 |
| Wirbelauer | 2001 | Epithel: | | | | |
| Muscat | 2002 | 1,376 | | | | 1,38 |
| Wirbelauer | 2002 | 1,3853 | | | | |
| Wojtkowski | 2002 | | | | | 1,4 |
| Nassif | 2004 | | | | | 1,38 |

## *8.3. Bindehaut*

### 8.3.1. Bindehautdicken mit SL-SR-OCT

| Patient | Bindehautdicke in µm |
|---|---|
| 0583 | 49 |
| 0686 | 48 |
| 0687 | 59 |
| 0688 | 59 |
| 0784 | 57 |
| 1182 | 71 |
| 1887 | 45 |
| 3072 | 49 |
| 3073 | 45 |
| 3172 | 50 |
| 3174 | 48 |
| **Mittelwert** | **53** |

### 8.3.2. Sickerkissen-Messungen anderer Autoren

| **Dimensionen funktionierender Sickerkissen mit OCT (andere Autoren)** | | | | | | | |
|---|---|---|---|---|---|---|---|
| | | Wanddicke (µm) | | Gesamthöhe (µm) | Subkonjunktivaler Spalt (µm) | | |
| **Studie** | **n** | **Max** | **Min** | | **Höhe** | **Breite** | **Länge** |
| Kawana 2009 | 26 | 983 | 591 | 1360 | 585 | 3860 | 4230 |
| Ciancaglini 2008 | 27 | - | 200 | - | 200 | - | 2100 |
| Leung 2007 | 5 | 110-260 | | - | 100-230 | - | - |
| **Vergleichswerte aus dieser Studie** | | | | | | | |
| SL-SR-OCT | 5 | 467,9 | 298,8 | 799,8 | 461,1 | 3001,8 | 1918,4 |
| SL-OCT | 5 | 523,0 | 261,9 | 656,9 | 365,1 | 2880,2 | 2118,8 |

(n, Anzahl der untersuchten Sickerkissen)

## *8.4. Netzhautdicken*

### 8.4.1. Messungen dieser Arbeit

**Nasal**

| | Manuelle Messungen | | Differenzen | | Weitere Messungen mit Stratus | | |
|---|---|---|---|---|---|---|---|
| **Patient** | **SL-SR-OCT** | **Stratus** | **Absol.** | **In % (Strat =100)** | **Automatisch** | **Differenz (Man - Auto)** | **Caliper** |
| 582 | 385,3 | 370,6 | -14,7 | 4,0 | 306 | 64,60 | |
| 884 | 317,4 | 300,6 | -16,8 | 5,6 | 246 | 54,60 | |
| 886 | 314,6 | 346 | 31,4 | -9,1 | 248 | 98,00 | |
| 1183 | 365,3 | 384,2 | 18,9 | -4,9 | 289 | 95,20 | |
| 1185 | 335,6 | 345,3 | 9,7 | -2,8 | 251 | 94,30 | |
| 1284 | 351,6 | 364,4 | 12,8 | -3,5 | 296 | 68,40 | |
| 1482 | 372,7 | 384,7 | 12,0 | -3,1 | 308 | 76,70 | 390 |
| 1483 | 381,1 | 379,6 | -1,5 | 0,4 | 308 | 71,60 | 365 |
| 1583 | 366,3 | 377,1 | 10,8 | -2,9 | 326 | 51,10 | |
| 2282 | 393,1 | 377,2 | -15,9 | 4,2 | 308 | 69,20 | |
| 2287 | 390,7 | 391,1 | 0,4 | -0,1 | 322 | 69,10 | 398 |
| 2288 | 346,8 | 377,5 | 30,7 | -8,1 | 296 | 81,50 | 381 |
| 2783 | 351,6 | 323,8 | -27,8 | 8,6 | 267 | 56,80 | |
| 2786 | 328,9 | 340,8 | 11,9 | -3,5 | 267 | 73,80 | 348 |
| **Mittelwert** | **357,21** | **361,64** | **4,4** | **-1,2** | **288,43** | **73,21** | |
| **SD** | **26,31** | **26,54** | **17,97** | | | | |

(Legende alle Tabellen zur Netzhautmessung: Absol., Absolutwert; Auto, automatische Dickenmessung; Man, manuelle Messung; SD, Standardabweichung; Strat, Stratus; alle Messungen in µm)

**Zentral (horizontal)**

| | Manuelle Messungen | | Differenzen | | Weitere Messungen mit Stratus | | |
|---|---|---|---|---|---|---|---|
| **Patient** | **SL-SR-OCT** | **Stratus** | **Absol.** | **In % (Strat =100)** | **Automatisch** | **Differenz (Man - Auto)** | **Caliper** |
| 582 | 283 | 275,3 | -7,7 | 2,8 | 201 | 74 | |
| 884 | 214,9 | 242,9 | 28 | -11,5 | 171 | 72 | |
| 886 | 260,4 | 269,1 | 8,7 | -3,2 | 138 | 131 | |
| 1185 | 284,4 | 211,3 | -73,1 | 34,6 | 138 | 73 | |
| 1284 | 256,9 | 249,5 | -7,4 | 3,0 | 191 | 59 | |
| 1482 | 259,2 | 262,7 | 3,5 | -1,3 | 185 | 78 | 249 |
| 1483 | 254 | 238,6 | -15,4 | 6,5 | 173 | 66 | 257 |
| 1583 | 259,2 | 242,9 | -16,3 | 6,7 | 169 | 74 | |
| 2282 | 263,9 | 262,7 | -1,2 | 0,5 | 177 | 86 | |
| 2287 | 244,9 | 269,1 | 24,2 | -9,0 | 189 | 80 | 265 |
| 2288 | 245,3 | 242,9 | -2,4 | 1,0 | 166 | 77 | 232 |
| 2783 | 239,3 | 238,7 | -0,6 | 0,3 | 156 | 83 | |
| 2786 | 230,3 | 225,8 | -4,5 | 2,0 | 148 | 78 | 257 |
| **Mittelwert** | **253,52** | **248,58** | **-4,94** | **2,0** | **169,38** | **79** | |
| **SD** | **19,2** | **18,6** | **24,4** | | | | |

**Temporal**

| | Manuelle Messungen | | Differenzen | | Weitere Messungen mit Stratus | | |
|---|---|---|---|---|---|---|---|
| **Patient** | **SL-SR-OCT** | **Stratus** | **Absol.** | **In % (Strat =100)** | **Automatisch** | **Differenz (Man - Auto)** | **Caliper** |
| 582 | 366,7 | 341 | -25,7 | 7,5 | 279 | 62 | |
| 884 | 307,8 | 307,8 | 0 | 0,0 | 230 | 77,8 | |
| 886 | 319,2 | 313,1 | -6,1 | 1,9 | 230 | 83,1 | |
| 1185 | 307,9 | 326,9 | 19 | -5,8 | 240 | 86,9 | |
| 1284 | 367,8 | 351,7 | -16,1 | 4,6 | 281 | 70,7 | |
| 1482 | 380,9 | 377 | -3,9 | 1,0 | 287 | 90 | 373 |
| 1483 | 371,9 | 354,9 | -17 | 4,8 | 298 | 56,9 | 381 |
| 1583 | 308,4 | 333,8 | 25,4 | -7,6 | 292 | 41,8 | |
| 2282 | 335,3 | 340,8 | 5,5 | -1,6 | 298 | 42,8 | |
| 2287 | 353,4 | 364,3 | 10,9 | -3,0 | 279 | 85,3 | 348 |
| 2288 | 346,8 | 345,1 | -1,7 | 0,5 | 261 | 84,1 | 365 |
| 2783 | 318,7 | 319,7 | 1 | -0,3 | 246 | 73,7 | |
| 2786 | 327,6 | 307,5 | -20,1 | 6,5 | 236 | 71,5 | 331 |
| **Mittelwert** | **339,42** | **337,20** | -2,22 | **0,7** | **265,92** | **71,28** | |
| **SD** | **26,7** | **21,8** | **15,2** | | | | |

**Inferior**

| | Manuelle Messungen | | Differenzen | | Weitere Messungen mit Stratus | | |
|---|---|---|---|---|---|---|---|
| **Patient** | **SL-SR-OCT** | **Stratus** | **Absol.** | **In % (Strat =100)** | **Automatisch** | **Differenz (Man - Auto)** | **Caliper** |
| 582 | 362 | 371,5 | 9,5 | -2,6 | 302 | 69,5 | |
| 884 | 303,4 | 321,1 | 17,7 | -5,5 | 238 | 83,1 | |
| 885 | 337,8 | 345,1 | 7,3 | -2,1 | 267 | 78,1 | |
| 886 | 324,6 | 338,7 | 14,1 | -4,2 | 251 | 87,7 | |
| 1183 | 358,1 | 377,1 | 19 | -5,0 | 267 | 110,1 | |
| 1284 | 371,6 | 358,1 | -13,5 | 3,8 | 271 | 87,1 | |
| 1482 | 400,4 | 378,9 | -21,5 | 5,7 | 300 | 78,9 | 390 |
| 1483 | 373,1 | 383,6 | 10,5 | -2,7 | 335 | 48,6 | 390 |
| 1582 | 376,3 | 351,7 | -24,6 | 7,0 | 291 | 60,7 | |
| 1583 | 329,5 | 345,1 | 15,6 | -4,5 | 261 | 84,1 | |
| 2282 | 359,1 | 364,4 | 5,3 | -1,5 | 285 | 79,4 | |
| 2287 | 382 | 389,8 | 7,8 | -2,0 | 316 | 73,8 | 406 |
| 2288 | 391,7 | 377,5 | -14,2 | 3,8 | 306 | 71,5 | 373 |
| 2783 | 337,5 | 325,9 | -11,6 | 3,6 | 251 | 74,9 | |
| 2786 | 344 | 336,6 | -7,4 | 2,2 | 273 | 63,6 | 348 |
| **Mittelwert** | **356,74** | **357,67** | **0,93** | **-0,3** | **280,9** | **76,74** | |
| **SD** | **27,0** | **21,8** | **14,8** | | | | |

**Zentral (vertikal)**

| | Manuelle Messungen | | Differenzen | | Weitere Messungen mit Stratus | | |
|---|---|---|---|---|---|---|---|
| Patient | SL-SR-OCT | Stratus | Absol. | In % (Strat =100) | Automatisch | Differenz (Man - Auto) | Caliper |
| 884 | 234,6 | 212,4 | -22,2 | 10,5 | 158 | 54,4 | |
| 885 | 235,6 | 306,8 | 71,2 | -23,2 | 222 | 84,8 | |
| 1284 | 307,8 | 249,5 | -58,3 | 23,4 | 179 | 70,5 | |
| 1482 | 263,9 | 244,2 | -19,7 | 8,1 | 189 | 55,2 | 249 |
| 1483 | 259,2 | 262 | 2,8 | -1,1 | 208 | 54,0 | 257 |
| 1582 | 270,7 | 237,2 | -33,5 | 14,1 | 173 | 64,2 | |
| 1583 | 244,9 | 223,6 | -21,3 | 9,5 | 195 | 28,6 | |
| 2282 | 269,3 | 313,1 | 43,8 | -14,0 | 238 | 75,1 | |
| 2287 | 249,2 | 255,7 | 6,5 | -2,5 | 173 | 82,7 | 265 |
| 2288 | 254 | 246,9 | -7,1 | 2,9 | 166 | 80,9 | 232 |
| 2783 | 240,1 | 236,4 | -3,7 | 1,6 | 156 | 80,4 | |
| 2786 | 236,2 | 243,3 | 7,1 | -2,9 | 158 | 85,3 | 265 |
| **Mean** | **255,46** | **252,59** | **-2,87** | **1,1** | **184,58** | 68,0 | |
| **SD** | **21,0** | **29,9** | **34,3** | | | | |

**Superior**

| | Manuelle Messungen | | Differenzen | | Weitere Messungen mit Stratus | | |
|---|---|---|---|---|---|---|---|
| Patient | SL-SR-OCT | Stratus | Absol. | In % (Strat =100) | Automatisch | Differenz (Man - Auto) | Caliper |
| 582 | 359,7 | 377,1 | 17,4 | -4,6 | 294 | 83,1 | |
| 884 | 307,6 | 320,5 | 12,9 | -4,0 | 250 | 70,5 | |
| 885 | 332,6 | 325,9 | -6,7 | 2,1 | 248 | 77,9 | |
| 886 | 320,4 | 332,5 | 12,1 | -3,6 | 242 | 90,5 | |
| 1183 | 373,7 | 370,6 | -3,1 | 0,8 | 289 | 81,6 | |
| 1284 | 328 | 325,9 | -2,1 | 0,6 | 269 | 56,9 | |
| 1482 | 364 | 384,2 | 20,2 | -5,3 | 294 | 90,2 | 373 |
| 1483 | 381,1 | 377,1 | -4 | 1,1 | 326 | 51,1 | 365 |
| 1582 | 388,5 | 379,6 | -8,9 | 2,3 | 330 | 49,6 | |
| 1583 | 360,5 | 357,9 | -2,6 | 0,7 | 320 | 37,9 | |
| 2282 | 366,2 | 368,7 | 2,5 | -0,7 | 300 | 68,7 | |
| 2287 | 381,4 | 383,4 | 2 | -0,5 | 306 | 77,4 | 374 |
| 2288 | 376,1 | 371,9 | -4,2 | 1,1 | 294 | 77,9 | 356 |
| 2783 | 342,4 | 345,6 | 3,2 | -0,9 | 279 | 66,6 | |
| 2786 | 362,5 | 350 | -12,5 | 3,6 | 271 | 79 | 373 |
| **Mean** | **356,31** | **358,06** | **1,75** | **-0,5** | **287,47** | **70,59** | |
| **SD** | **24,5** | **22,9** | **9,8** | | | | |

### 8.4.2. Zentrale Makuladicken anderer Autoren

| Zentrale Makuladicken anderer Autoren (µm) | | | | | | |
|---|---|---|---|---|---|---|
| **Autor** | **Jahr** | **Gerät** | **Äußere Grenze** | **n** | **FCPT** | **CSFT (1mm)** |
| Hee | 1995 | Prototyp | n.a. | 20 | 147±17 | |
| Hee | 1998 | Prototyp | n.a. | 73 | 152±21 | |
| Chauhan | 1999 | OCT 2 | IS/AS | 10 | 160 | |
| Goebel | 2002 | OCT 2 | IS/AS | 30 | 154±15 | |
| Massin | 2002 | n.a | n.a. | 60 | 146±20 | |
| Chan | 2006 | Stratus (man) | IS/AS | 37 | 170 ±18 | |
| Chan | 2006 | Stratus (auto) | IS/AS | 37 | 182 ±23 | |
| Sadda | 2007 | Stratus | IS/AS | 20 | 160,5 | 202,9 |
| Sadda | 2007 | Stratus | RPE | 20 | 196 | 204,0 |
| Leung | 2008 | Stratus | IS/AS | 35 | | 195,6 ±17,2 |
| Leung | 2008 | 3D-OCT | RPE/AS | 35 | | 216,4 ±18,0 |
| Chaber | 2009 | Stratus | IS/AS | 40 | 195 | 218 |
| Chaber | 2009 | Spectralis | Bruch | 40 | 235 | 282 |
| Grover | 2009 | Spectralis | Bruch | 50 | 227,3 ±23,2 | 270,2 ±22,5 |
| Han | 2009 | Stratus | IS/AS | 12 | | 206 ±2 |
| Han | 2009 | Spectralis | Bruch | 10 | | 279 ±21 |
| Han | 2009 | Cirrus | RPE/AS | 12 | | 259 ±19 |
| Huang | 2009 | Stratus | IS/AS | 32 | 164,69 ±25,92 | 193,73 ±22,23 |
| Huang | 2009 | RTVue (man) | IS/AS | 32 | 141,02 ±12,59 | |
| Huang | 2009 | RTVue (auto) | n.a. | 32 | 175,71 ±16,81 | 208,62 ±21,71 |
| Kiernan | 2009 | Stratus | IS/AS | 55 | | 202 ±30,2 |
| Kiernan | 2009 | Cirrus | RPE/AS | 55 | | 244 ±40,9 |
| Wolf-Schnurrb. | 2009 | Stratus | IS/AS | 20 | | 213 ±19* |
| Wolf-Schnurrb. | 2009 | Spectralis | Bruch | 20 | | 288 ±16* |
| Wolf-Schnurrb. | 2009 | RTVue | n.a. | 20 | | 245 ±28* |
| Wolf-Schnurrb. | 2009 | Cirrus | RPE/AS | 20 | | 276 ±17* |
| **Vergleichswerte dieser Arbeit** | | | | | | |
| Schulz-Wack. | 2009 | Stratus (man) | Bruch | 10 | 248,1±17,5 | |
| Schulz-Wack. | 2009 | Stratus (auto) | Bruch | 10 | 177,3±17,0 | |
| Schulz-Wack. | 2009 | SL-SR-OCT | Bruch | 10 | 251,4±16,7 | |

(auto, Automatisch; CSFT, Center Subfield Thickness: Mittelwert im 1mm Bereich; FCPT, Foveal Center Point Thickness: Mittelwert der Kreuzungsstelle der 6 Scans in der Fovea; man, Manuelle Messung; *= nur Ergebnisse der rechten Augen)

### 8.4.3. Differenzen gemessener Retinadicken mit zwei verschiedenen OCT-Geräten (andere Autoren)

| **Mittlere Retinadickendifferenz 2 verschiedener Geräte im zentralen 1mm Feld** | | | | | |
|---|---|---|---|---|---|
| **Autor** | **Jahr** | **Gerät 1** | **Gerät 2** | **Entspricht Schichten** | **Differenz (µm)** |
| Pons | 2003 | Stratus (man) | Stratus (man) | IS/AS + AS | 24 |
| Sadda | 2007 | Stratus (man) | Stratus (auto) | IS/AS + AS | 35,5** |
| Leung | 2008 | 3D-OCT | Stratus | IS/AS+ AS | 20,8 |
| Chaber | 2009 | Spectralis | Stratus | IS/AS+AS+RPE | 64 |
| Forooghian | 2009 | Cirrus | Stratus | IS/AS + AS | 53 |
| Han | 2009 | Spectralis | Stratus | IS/AS+AS+RPE | 72,5 |
| Han | 2009 | Cirrus | Stratus | IS/AS+AS | 51,0 |
| Huang | 2009 | RTVue | Stratus | n.a. | 14,9 |
| Kiernan | 2009 | Cirrus | Stratus | IS/AS + AS | 41,9 |
| Wolf-Schnurb. | 2009 | Spectralis | Stratus | IS/AS+AS+RPE | 77 |
| Wolf-Schnurb. | 2009 | Cirrus | Stratus | IS/AS+AS | 65 |
| **Vergleichswerte dieser Arbeit** | | | | | |
| Schulz-Wa. | 2009 | Stratus (man) | Stratus (auto) | IS/AS+AS+RPE | 73,2* |
| Schulz-Wa. | 2009 | SL-SR-OCT (man) | Stratus (auto) | IS/AS+AS+RPE | 73,7* |

(auto, Automatisch; man, Manuelle Messung; AS, Fotorezeptor-Außensegmente; IS/AS, Grenzschicht zwischen Fotorezeptor Außen- und Innensegmenten; RPE, Pigmentepithel; *= Einzelmessungen an Fovea; **= Mittelwert gesamte Retina)

### 8.4.4. Messungen der Fotorezeptoren- Außensegmente anderer Autoren

| **Schichtdicke der Fotorezeptoren-Außensegmente** | | | | |
|---|---|---|---|---|
| **Autor** | **Jahr** | **Methode** | **Fovea (µm)** | **Parafoveal (µm)** |
| Yuodelis | 1986 | Histologie | 41-63 | 25-45 |
| Pons | 2003 | Stratus (manuell) | 34 | 24 |
| Maidowsky | 2003 | Elektronenmikroskop | | 10-30 |
| Drexler | 2004 | UHR-OCT | 45 | 20 |
| Huang | 2009 | RTVue OCT | 35 | |

## *8.5. Nervenfaserschichtdicke*

### 8.5.1. Messungen dieser Arbeit: Normale Papillen (3,4 mm Kreis)

| | Patient | x/y | Auge | SL-SR-OCT | | | | Stratus | | | |
|---|---|---|---|---|---|---|---|---|---|---|---|
| | | | | T | N | S | I | T | N | S | I |
| 1 | 3171 | x | L | 58,6 | 66,4 | | | nv | | | |
| | | | | 58,7 | n.mb | | | | | | |
| | | | | | | | | nv | | | |
| 2 | 018-2 | x | L | 73,3 | 64,2 | | | | | | |
| | | y | | | | 102,8 | n.mb | 77,6 | 80,3 | | |
| 3 | 058-2 | x | R | 59,4 | 69,0 | | | | | | |
| | | y | | | | n.mb | 92,4 | | | nmb | 124,5 |
| 4 | 078-2 | x | L | 49,2 | 72,8 | | | 41,6 | 95,8 | | |
| | | y | | | | 65,2 | 105,9 | | | 78,8 | 121,9 |
| | | 5 | | | | | | | | | |
| 5 | 078-3 | | R | 52,2 | 65,1 | | | nv | | | |
| | | | | | | 68,7 | 76,6 | nv | | | |
| 6 | 088-3 | x | R | 102,2 | 92,9 | | | nmb | 74,8 | | |
| | | y | | | | 93,9 | 63,6 | | | 105,3 | 133,1 |
| 7 | 118-3 | X | R | 69,9 | 53,9 | | | 108,2 | 88,8 | | |
| | | y | | | | 109,2 | 108,4 | | | 124,9 | 108,9 |
| 8 | 118-6 | x | R | 71,1 | 66,4 | | | 106,2 | 72,5 | | |
| | | y | | | | 83,6 | 105,4 | | | nmb | 149,5 |
| 9 | 128-2 | x | L | 83,6 | 77,2 | | | 67 | 121 | | |
| | | y | | | | 89,1 | 127,3 | | | nmb | 129,8 |
| 10 | 138-2 | x | L | 97,8 | 90,3 | | | 96,9 | 88,6 | | |
| | | y | | | | 118,8 | 88,4 | | | nmb | nmb |
| 11 | 148-2 | X | L | 44,2 | 53,9 | | | 61 | 65,8 | | |
| | | y | | | | 99,6 | 151,4 | | | 94,1 | 178,3 |
| 12 | 148-3 | X | R | 44,2 | 92,6 | | | 61,5 | 108 | | |
| | | y | | | | 93,3 | 180,7 | | | 98,2 | 122,2 |
| 13 | 148-6 | x | L | 53,7 | 77,2 | | | nmb | 105,3 | | |
| | | y | | | | 103,6 | 158,1 | | | 105,8 | 120,2 |
| 14 | 148-7 | X | R | n.mb | 79,5 | | | 95,6 | 92 | | |
| | | y | | | | 88,3 | 90,3 | | | 79,3 | 130,9 |
| 15 | 148-8 | X | L | 81,8 | 98,7 | | | 74,8 | 99,9 | | |
| | | y | | | | 134,4 | 158,2 | | | 172,3 | 141,3 |
| 16 | 148-9 | x | R | 78,7 | 104,3 | | | 97,1 | 70,1 | | |
| | | y | | | | 124,5 | 118,1 | | | 100,3 | 128,3 |
| 17 | 158-3 | X | R | 45,0 | 100,7 | | | 97,6 | 81,1 | | |
| | | y | | | | nmb | | | | 104,3 | 75 |
| 18 | 278-6 | X | L | 49,4 | 73,9 | | | 66,7 | 74,8 | | |
| | | y | | | | 117,9 | 122,0 | | | 122,4 | 124,7 |
| 19 | 0741 | x | L | 68,5 | 65,1 | | | 69,5 | 85,9 | | |
| | | y | | | | 141,7 | 90,3 | | | 141,3 | 133,2 |
| | | | | | | | | 80,1 | 87,8 | 110,6 | 128,1 |
| | **Schnitt** | | | **65,3** | **77,1** | **102,2** | **114,8** | **80,1** | **87,8** | **110,6** | **128,1** |

Legende alle 4 Tabellen zur Papillenmessung:
n.v., nicht vorhanden; nmb, nicht messbar; Schnitt, Mittelwert; x/y, Ausrichtung des Scans in horizontaler (x) oder vertikaler (y) Richtung; I, inferior; L, linkes Auge; N, nasal; R, rechtes Auge; S, superior; T, temporal; Alle Messungen in µm

## 8.5.2. Messungen dieser Arbeit: Normale Papillen (prominenteste Stelle)

| | Patient | x/y | Auge | SL-SR-OCT | | | | Stratus | | | |
|---|---|---|---|---|---|---|---|---|---|---|---|
| | | | | T | N | S | I | T | N | S | I |
| 1 | 3171 | x | L | 107,4 | 214,6 | | | nv | | | |
| | | | | 92,9 | 206,9 | | | | | | |
| 2 | 018-2 | x | L | 215,7 | 229,9 | | | nv | | | |
| | | y | | nmb | | | | nv | | | |
| 3 | 058-2 | x | R | 83,2 | 151,4 | | | nmb | 125,4 | | |
| | | y | | | | 161,4 | 221,4 | | | 216,3 | |
| 4 | 078-2 | x | L | 117,6 | 183,0 | | | 83,3 | 186,4 | | |
| | | y | | | | 141,9 | 176,0 | | | 196,9 | 184,9 |
| | | 5 | | | | | | | | | |
| 5 | 078-3 | | R | 72,3 | 108,9 | | | nv | | | |
| | | | | | | n.mb | 97,9 | nv | | | |
| 6 | 088-3 | x | R | 102,2 | 93,2 | | | 161,7 | 153,6 | | |
| | | y | | | | 84,3 | 117,9 | | | 163,8 | 224,5 |
| 7 | 118-3 | X | R | 103,4 | 92,9 | | | 134 | 133,7 | | |
| | | y | | | | 117,6 | 108,4 | | | 222,2 | 245,6 |
| 8 | 118-6 | x | R | 77,2 | 116,5 | | | 198,6 | 195,1 | | |
| | | y | | | | 127,8 | 154,4 | | | 225,7 | 247,5 |
| 9 | 128-2 | x | L | 98,1 | 90,3 | | | 107 | 181,4 | | |
| | | y | | | | 109,1 | 147,7 | | | 212,4 | 266,8 |
| 10 | 138-2 | x | L | 109,6 | 100, 6 | | | 108,6 | 167,4 | | |
| | | y | | | | 118,8 | 88,4 | | | nmb | 183,3 |
| 11 | 148-2 | X | L | 109,2 | 171,3 | | | 87,4 | 194,5 | | |
| | | y | | | | 195,4 | 232,3 | | | 219,3 | 269,2 |
| 12 | 148-3 | X | R | 88,3 | 168,6 | | | 98,4 | 200,9 | | |
| | | y | | | | 166,9 | 213,3 | | | 238,3 | 284,3 |
| 13 | 148-6 | x | L | 69,9 | 130,3 | | | nmb | 231,9 | | |
| | | y | | | | 156,9 | 158,1 | | | 196,4 | 245,9 |
| 14 | 148-7 | X | R | 134,3 | 141,9 | | | 103,4 | 180,3 | | |
| | | y | | | | 128,4 | n.mb | | | 238,4 | 163,5 |
| 15 | 148-8 | X | L | 88,3 | 127,8 | | | 89 | 198,8 | | |
| | | y | | | | 164,7 | 279,3 | | | 242,6 | 297,3 |
| 16 | 148-9 | x | R | 147,2 | 142,9 | | | 157,1 | 132,9 | | |
| | | y | | | | 191,4 | 200,42 | | | 230 | 259,7 |
| 17 | 158-3 | X | R | 49,1 | 100,7 | | | 112 | 100,7 | | |
| | | y | | | | nmb | | | | 153,6 | 124,7 |
| 18 | 278-6 | X | L | 221,6 | 63,66 | | | 91,6 | 175,9 | | |
| | | y | | | | 219,5 | 234,8 | | | 232,7 | 271,4 |
| 19 | 0741 | x | L | 88,4 | 164,7 | | | 89,3 | 166,7 | | |
| | | y | | | | 219,8 | 319,22 | | | 193,1 | 336,6 |
| | **Schnitt** | | | **108,8** | **135,0** | **153,6** | **183,3** | **115,8** | **170,4** | **212,1** | **240,3** |

## 8.5.3. Messungen dieser Arbeit: Glaukompapillen (3,4 mm Kreis)

| | Patient | x/y | Auge | SL-SR-OCT | | | | Stratus | | | |
|---|---|---|---|---|---|---|---|---|---|---|---|
| | | | | T | N | S | I | T | N | S | I |
| 1 | 689 | x | R | 79,5 | 69 | | | 83,1 | 64,2 | | |
| | | y | | | | 88,4 | nmb | | | 88,7 | 113,6 |
| 2 | 6810 | x | L | 59,5 | 64,2 | | | 80,7 | 99,8 | | |
| | | y | | | | 68,3 | 95,9 | | | 157,9 | 77,6 |
| 3 | 884 | x | L | 53,7 | 64,2 | | | 74,8 | nmb | | |
| | | y | | | | 68,5 | nmb | | | nmb | 66,4 |
| 4 | 885 | x | L | | | | | 119,1 | 74,8 | | |
| | | y | | | | | | | | 157,1 | nmb |
| 5 | 886 | x | R | 59 | 57,1 | | | 80,3 | 94,2 | | |
| | | y | | | | 73,9 | 89,7 | | | 132,9 | 130,3 |
| 6 | 1885 | x | L | 49,8 | nmb | | | 77,6 | 87,5 | | |
| | | | | | | | | nv | | | |
| 7 | 1886 | x | R | 68,5 | 63,5 | | | 72 | 61,9 | | |
| | | y | | | | 66,4 | nmb | | | 66,6 | 88,7 |
| 8 | 2082 | x | L | 69 | nmb | | | 63,9 | 116,9 | | |
| | | y | | | | 108,4 | 119,7 | | | 118,9 | 177,8 |
| 9 | 2287 | x | L | 34,5 | nmb | | | 66,7 | 61 | | |
| | | y | | | | 147,8 | 176 | | | 96,9 | 146,8 |
| 10 | 2288 | x | R | 53,9 | 49,8 | | | 77,6 | 58,4 | | |
| | | y | | | | 127,1 | 81,8 | | | 147,4 | 117,9 |
| | **Schnitt** | | | **58,6** | **61,3** | **93,6** | **112,62** | **79,6** | **79,9** | **120,8** | **114,9** |

## 8.5.4. Messungen dieser Arbeit: Glaukompapillen (prominenteste Stelle)

| | Patient | x/y | Auge | SL-SR-OCT | | | | Stratus | | | |
|---|---|---|---|---|---|---|---|---|---|---|---|
| | | | | T | N | S | I | T | N | S | I |
| 1 | 689 | x | R | 148,8 | 78,1 | | | 118,4 | 90 | | |
| | | y | | | | 179 | nmb | | | 114,8 | 127,5 |
| 2 | 6810 | x | L | 103 | 112,7 | | | 110,8 | 115,7 | | |
| | | y | | | | 117,6 | 146,9 | | | 172,1 | 100,7 |
| 4 | 884 | x | L | 84,3 | 58,6 | | | 80,5 | nmb | | |
| | | y | | | | 87,9 | nmb | | | nmb | 94,8 |
| 5 | 885 | x | L | | | | | 124,7 | 147,2 | | |
| | | y | | | | | | | | 16,3 | nmb |
| 5 | 886 | x | R | 83,4 | 93,3 | | | nmb | 119,4 | | |
| | | y | | | | | 92,7 | | | nmb | 164 |
| 6 | 1885 | x | L | 113,3 | nmb | | | 140,3 | 167 | | |
| | | | | | | | | nv | | | |
| 7 | 1886 | x | R | 75,8 | 98,1 | | | 119,2 | 110,4 | | |
| | | y | | | | 88 | nmb | | | 173,2 | 150,5 |
| 8 | 2082 | x | L | 127,8 | nmb | | | 89,4 | 163,7 | | |
| | | y | | | | 215,6 | 226,8 | | | 215,7 | 231,6 |
| 9 | 2287 | x | L | 68,3 | nmb | | | 66,7 | 104,3 | | |
| | | y | | | | 254 | 215 | | | 180,1 | 180,4 |
| 10 | 2288 | x | R | 88,4 | 152 | | | 84,3 | 91,8 | | |
| | | y | | | | 214,9 | 122,1 | | | 213 | 178,6 |
| | **Schnitt** | | | **99,2** | **98,8** | **165,3** | **160,7** | **103,8** | **123,3** | **155,0** | **153,5** |

### 8.5.5. Messungen dieser Arbeit: Vergleich der peripapillären Nervenfaserschichtdicke bei Glaukom und Normalbefund mit SL-SR-OCT

| Messungen der peripapillären NFS mit SL-SR-OCT (in µm) | | | | | | | | |
|---|---|---|---|---|---|---|---|---|
| | Temporal | | Nasal | | Superior | | Inferior | |
| | **Glaukom** | Normal | **Glaukom** | Normal | **Glaukom** | Normal | **Glaukom** | Normal |
| 3,4mm Kreis | **58,6** | 65,3 | **61,3** | 77,1 | **93,6** | 102,2 | **112,62** | 114,8 |
| Dickste Stelle | **99,2** | 108,8 | **98,8** | 135,0 | **165,3** | 153,6 | **160,7** | 183,3 |

### 8.5.6. Nervenfaserschichtdicken anderer Autoren

| **Mittlere NFS-Dicken anderer Autoren** | | | | | | | |
|---|---|---|---|---|---|---|---|
| **Autor** | **Jahr** | **Gerät** | **Lokalisation** | **n** | **Abstand von Papillenmitte** | **NFS (µm)** | |
| | | | | | | **Gesund** | **Glaukom** |
| Ishikawa | 2005 | Stratus | makulär | 23 | n.a. | 28,4 | 15,6 |
| Ishikawa | 2005 | Stratus | peripapillär | 23 | n.a. | 93,8 | 61,6 |
| Böhm | 2006 | Stratus | peripapillär | 23/19 | 1x,<br>1,4x,<br>1,8x,<br>2x Papillen-durchmesser | 140<br>126<br>99<br>87 | 111<br>106<br>78<br>79 |
| Kim | 2009 | Cirrus | peripapillär | 27 | 1,7mm Radius | 97,4 | |
| Kim | 2009 | Stratus | peripapillär | 27 | 1,7mm Radius | 107,5 | |

(n, Patientenzahl, NFS, Nervenfaserschicht)

## 8.6. Untersuchungsbogen

**Untersuchungsbogen**

Evaluierung des Prototyps SR-OCT für Vorder- und Hinterabschnitt im Vergleich zum Stratus OCT III (Zeiss) und dem SL-OCT (Heidelberg Engineering)

Proband Nr

Datum: _____

OD ☐ OS ☐

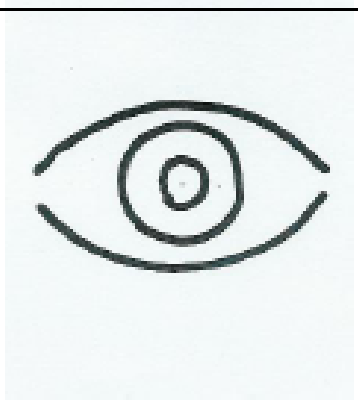

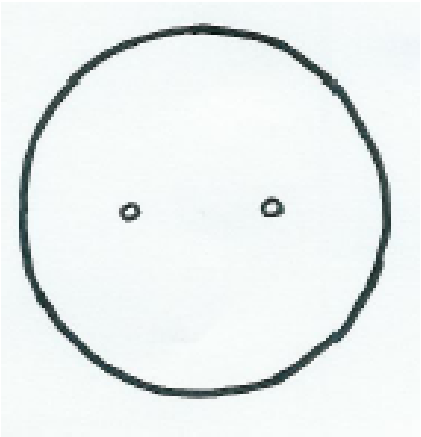

Beurteilung:

VA

☐V1 normale Bindehaut (Dicke)
☐V2 normale Hornhaut (Dicke)
☐V3 normales Lid
☐V3 Ahmed Valve (Beurteilung/Abfluss)
☐V4 Sickerkissen (Beurteilung)
☐V6 Hornhautnarbe (Darstellbarkeit)
☐V7 Kammerwinkel

HA

☐H1 normale Makula
☐H2 normale Papille
☐H3 normale Gefäße
☐H4 Makulaödem (Dicke)
☐H5 Glaukompapille (Beurteilung)
☐H6 Zentralvenenverschluss (Blutungen/ Cotton-Wool-Spots)

| SL-OCT |
|---|
| SR-OCT |

| Stratus |
|---|
| SR-OCT |

# 9. Danksagung

Zuallererst möchte ich mich bei meiner Doktormutter Frau Priv.-Doz. Dr. med. Maya Müller bedanken für das Bereitstellen des Themas dieser Arbeit und der fortwährenden Unterstützung während der Untersuchungsphase und besonders der Phase des Schreibens. Ihre positive Kritik und Begeisterung der Ergebnisse hat meine Motivation aufrecht erhalten. Ganz besonders möchte ich Danke sagen dafür, dass sie sich trotz Zeitdrucks immer wieder Zeit genommen hat in vielen gemeinsamen Arbeitsstunden an Poster, Paper und Doktorarbeit und für die positive Atmosphäre und den freundlichen Umgang während der ganzen Phase.

Als zweites bedanke ich mich bei den Mitarbeitern des Instituts für Biomedizinische Optik, welche mit der Entwicklung des SL-SR-OCT diese Arbeit erst ermöglicht haben. Insbesondere danke ich Herrn Dr. Gereon Hüttmann für die Koordination und Supervision, sowie Dr. Eva Lankenau für Einweisung, Aufbau und Unterstützung während der Untersuchungsphase. Dipl.-Phys. Heike Müller und Dipl.-Phys. Tim Bonin gilt mein besonderer Dank für die stetige Ansprechbarkeit bezüglich technischer und physikalischer Fragen und die Organisation, Unterstützung und den „24-h Pannendienst“ beim Ablauf und der Durchführung in der Untersuchungsphase.

Weiterhin gilt mein Dank den Ordinarien Herrn Prof. Dr. med. H. Laqua und Herrn Prof. Dr. med. S. Grisanti für die Unterstützung meiner Arbeit und das Bereitstellen der Räumlichkeiten der Augenklinik, sowie allen Ärzten und Mitarbeitern der Augenklinik, die mir bei der Auswahl der richtigen Patienten geholfen haben und trotz ausreichender Arbeit im Klinikalltag stets hilfsbereit und unterstützend waren.
Ein besonderer Dank geht dabei an Herrn Dr. med. Philipp Steven für die Vorbereitung, Strukturierung und das Korrekturlesen der Arbeit und für die große Hilfe bei der Auswertung und Bearbeitung der Bilder.

Den Mitarbeitern von Heidelberg Engineering danke ich für das zur Verfügung stellen des SL-OCT, des Programms zu Auswertung der Bilder und insbesondere für das stets freundliche Beantworten meiner technischen Fragen.

Zuletzt möchte ich meiner Familie, insbesondere meinen Eltern für die moralische Unterstützung, die Motivation und für die Geduld danken, welche diese Arbeit letztendlich zu ihrem Ziel geführt hat, sowie meiner Schwester für das Korrekturlesen.

# 10. Lebenslauf

**Persönliche Daten**

| | |
|---|---|
| Name: | Cyriak Nathanael Schulz-Wackerbarth |
| Geburtstag, Ort: | 23.05.1981 in Aurich |
| Staatsangehörigkeit: | deutsch |

**Ausbildung**

| | |
|---|---|
| 1987-1990 | „Whiteside Primary School“, Melbourne, Australien |
| 1990-1992 | Grundschule „Rückert“, Osnabrück |
| 1992-1994 | Orientierungsstufe „In der Wüste“, Osnabrück |
| 1994-2001 | Gymnasium „In der Wüste“, Osnabrück<br>Leistungskurse: Physik, Englisch |
| 2001-2002 | Zivildienst in der „Orthopädischen Kinderklinik“ in Aschau am Chiemsee |
| 2002-2003 | Studium an der Universität Duisburg-Essen im Fach „InternationalStudies of Engineering“ |
| 2003-2004 | Studium an der “Hurdal Verk Folkehögskole” in Norwegen (Hauptfächer Norwegisch und Musik) |

**Medizinische Ausbildung**

| | |
|---|---|
| 2004 | Aufnahme des Medizinstudiums an der Universität Lübeck |
| 2006 | 1. Abschnitt der ärztlichen Prüfung |
| 2008 -2009 | Erasmus Austauschjahr in Parma, Italien |
| 2011 | 2. Abschnitt der ärztlichen Prüfung |

**Forschung**

| | |
|---|---|
| August 2008 - Dezember 2010 | Dissertation an der Universitäts-Augenklinik Lübeck |

**Fremdsprachen, Erfahrungen**

| | |
|---|---|
| Fremdsprachen: | Englisch, Norwegisch, Italienisch, Französisch |
| Erfahrungen: | 9 Jahre Aufenthalt in Melbourne, Australien (von 1981-1990 )<br>1 Jahr Norwegen, 1 Jahr Italien |

## Publikationen

1. Müller M, **Schulz-Wackerbarth C**, Steven P, Lankenau E, Bonin T, Brüggemann A, Birngruber R, Grisanti S, Hüttmann G: 830 nm slit-lamp adapted fourier domain OCT for anterior and posterior segment - First results and comparison to time domain OCT. *Poster auf der ARVO-Konferenz 2009 (Association for Research in Vision and Ophthalmology)*

2. Hüttmann G, Lankenau E, **Schulz-Wackerbarth C** et al: Optische Kohärenztomographie: Von der Darstellung der Retina zur Unterstützung therapeutische Eingriffe. *Klin Monbl Augenheilkd,* 226(12):958-964 (2009)

3. Mueller M*, **Schulz-Wackerbarth C***, Steven P et al: Slit-Lamp-Adapted Fourier-Domain OCT for Anterior and Posterior Segments: Preliminary Results and Comparison to Time-Domain OCT. *Current Eye Research, 35*(8):722-732 (2010) * contributed equally